

**ФЕДЕРАЛЬНОЕ ГОСУДАРСТВЕННОЕ БЮДЖЕТНОЕ
УЧРЕЖДЕНИЕ «ФЕДЕРАЛЬНЫЙ НАУЧНО-КЛИНИЧЕСКИЙ ЦЕНТР
СПЕЦИАЛИЗИРОВАННЫХ ВИДОВ МЕДИЦИНСКОЙ ПОМОЩИ И
МЕДИЦИНСКИХ ТЕХНОЛОГИЙ ФЕДЕРАЛЬНОГО
МЕДИКОБИОЛОГИЧЕСКОГО АГЕНТСТВА»**

На правах рукописи

Лизунов Александр Владиленович

**РАЗРАБОТКА ТЕХНОЛОГИИ ХИРУРГИЧЕСКОГО ЛЕЧЕНИЯ
РЕГМАТОГЕННОЙ ОТСЛОЙКИ СЕТЧАТКИ НА ОСНОВАНИИ
ПЕРСОНАЛИЗИРОВАННОГО РАСЧЕТА ДЛИНЫ КРУГОВОЙ
СКЛЕРАЛЬНОЙ ПЛОМБЫ**

3.1.5. Офтальмология

Диссертация на соискание ученой степени

кандидата медицинских наук

Научный руководитель:

доктор медицинских наук

Казайкин Виктор Николаевич

Москва – 2024

ОГЛАВЛЕНИЕ

ВВЕДЕНИЕ.....	5
ГЛАВА 1. СОВРЕМЕННЫЕ ПОДХОДЫ К ПРОБЛЕМЕ ХИРУРГИЧЕСКОГО ЛЕЧЕНИЯ РЕГМАТОГЕННОЙ ОТСЛОЙКИ СЕТЧАТКИ И ПЕРСПЕКТИВЫ ИХ РАЗРЕШЕНИЯ.....	12
(обзор литературы).....	12
1.1. Регматогенная отслойка сетчатки. Эпидемиология, патогенез, классификация	12
1.2. Исторические аспекты развития экстрасклеральных методов лечения отслойки сетчатки.....	15
1.3. Экстрасклеральное пломбирование. Современное положение в хирургии отслойки сетчатки.....	18
1.3.1. Круговое склеральное пломбирование. Современное состояние проблемы расчета длины круговой пломбы.....	22
1.3.2. Дренирование субретинальной жидкости	25
1.4 Витрэктомия. Современное представление о хирургической технике и способах послеоперационной тампонады витреальной полости при лечении отслойки сетчатки.....	26
1.5. Недостатки эндовитреальных методов лечения отслойки сетчатки	29
1.6. Применение экстрасклеральных методов при интраокулярной хирургии отслойки сетчатки.....	31
1.7. Способы формирования хориоретинальных спаек при хирургии отслойки сетчатки. Криопексия	32
ГЛАВА 2. МАТЕРИАЛ И МЕТОДЫ	35
2.1. Дизайн исследования.....	35
2.2. Общая характеристика исследуемых групп пациентов.....	36

2.3 Инструментальные методы исследования	40
2.3. Предоперационная подготовка пациента.....	42
2.4. Обработка операционного поля	43
2.5. Аппаратура, инструментарий и материалы, применяемые во время операции	43
2.6. Пломбировочный материал.....	44
2.7. Традиционный метод кругового склерального пломбирования	44
2.8. Методы статистического анализа результатов лечения.....	45
ГЛАВА 3. ИССЛЕДОВАНИЕ ЗАВИСИМОСТИ РАЗМЕРОВ ЭКВАТОРИАЛЬНОГО ДИАМЕТРА И ПЕРЕДНЕЗАДНЕЙ ОСИ ГЛАЗНОГО ЯБЛОКА И РАЗРАБОТКА ПРОГРАММЫ РАСЧЕТА ПЕРСОНАЛИЗИРОВАННОЙ ДЛИНЫ КРУГОВОЙ СКЛЕРАЛЬНОЙ ПЛОМБЫ	47
3.1. Определение корреляционной связи размеров экваториального диаметра и переднезадней оси глазного яблока.....	47
3.2. Разработка формулы расчета персонализированной длины круговой пломбы	50
3.3. Разработка компьютерной программы для расчёта длины круговой склеральной пломбы при лечении отслойки сетчатки	51
ГЛАВА 4. РЕЗУЛЬТАТЫ ИССЛЕДОВАНИЯ И ИХ ОБСУЖДЕНИЕ	57
4.1. Разработанная хирургическая технология кругового вдавления склеры с использованием компьютерной программы расчета персонализированной длины круговой пломбы.....	57
4.2. Результаты измерения высоты вала вдавления после наложения круговой склеральной пломбы методом ультразвукового сканирования и обоснование полученных данных	64

4.3 Сравнительный анализ клинико-функциональных результатов лечения отслойки сетчатки при использовании разработанного и традиционного хирургических методов.....	68
4.4 Сравнительный анализ клинической безопасности кругового склерального пломбирования на основе собственной технологии с традиционным хирургическим лечением регматогенной отслойки сетчатки	77
4.5 Клинические примеры	80
ЗАКЛЮЧЕНИЕ	84
СПИСОК СОКРАЩЕНИЙ	96
СПИСОК ЛИТЕРАТУРЫ	97

ВВЕДЕНИЕ

Актуальность и степень разработанности темы

Отслойка сетчатки – заболевание глаза, способное приводить к полной потере зрения и требующее незамедлительного хирургического лечения. Наиболее распространенной клинической формой является отслойка сетчатки с разрывом или регматогенная отслойка сетчатки (РОС), возникновение которой приводит к инвалидизации в 2-9% случаев, при этом особенно важно отметить, что 89% пациентов являются лица трудоспособного возраста [2,35,58,116,203].

В хирургии РОС применяются два основных подхода - витрэктомия (ВЭ) и экстрасклеральное пломбирование (ЭСП). Существуют различные техники ЭСП: круговое, меридиональное, радиальное и комбинированное. При неосложнённой РОС положительный анатомический результат ЭСП достигается в 97% случаев, вследствие этого на современном этапе развития офтальмологии частота проведения ЭСП составляет от 10 до 40% всех операций по поводу РОС [34,46,51,96,149,156]. Важно подчеркнуть, что ЭСП представляет собой экстраокулярную операцию, поэтому частота интраокулярных осложнений при её выполнении встречается значительно реже по сравнению с витреальной хирургией. Например, ЭСП практически не индуцирует помутнение хрусталика, в то время как после ВЭ катаракта развивается в 80% случаев в течение 1-2 лет. Пролиферативная витреоретинопатия (ПВР) после ЭСП прогрессирует не чаще 2% случаев, а после ВЭ - от 13,2 до 24,5%. При этом потребность в реоперации после пломбирования составляет около 7,3% против 9% после ВЭ [96,178]. Неоспоримым преимуществом ЭСП также является относительно невысокая стоимость необходимого инструментария и расходных материалов для её выполнения [156].

Однако при всех достоинствах и высокой эффективности методика ЭСП не исключает риска развития ряда осложнений, связанных с передней и задней ишемией глазного яблока вследствие сдавления (образование пролежней, эрозии склеры, протрузии, инфицирование и смещение пломбы, дистрофические изменения сетчатки, диплопия и косоглазие, изменения рефракции). Кроме того,

сдавление глаза может вызывать болевой синдром и удлиняет период послеоперационной реабилитации [59,96,125,158,206]. Наиболее часто перечисленные осложнения возникают при круговом сдавлении склеры (КСП), ведущей причиной которых является неадекватный подбор длины круговой пломбы относительно длины экватора глазного яблока. Так, после наложения слишком короткой пломбы происходит чрезмерное сдавление глазного яблока с формированием фигуры «песочные часы». Напротив, при неоправданно длинной пломбе вал сдавления формируется недостаточно высоким, в результате чего витреоретинальные тракции ослабевают недостаточно, что приводит к недостаточному прилеганию или даже отслойке сетчатки [180]. Поэтому точный выбор длины круговой пломбы является стратегически важной задачей в рамках хирургического лечения РОС.

В этой связи необходимо подчеркнуть, что методика лечения РОС в нынешнем столетии, как правило, основывается на ВЭ, что связано с положительными особенностями хирургического вмешательства (малотравматичность, полный визуальный контроль), обеспечивающих в большинстве случаев практически 100% прилегание сетчатки на операционном столе. В то же время, как показала клиническая практика, далеко не всегда эффективность ВЭ по поводу РОС превышает результаты экстраокулярной хирургии, особенно у молодых людей при отсутствии отслойки задних слоёв стекловидного тела, а также наличия высокой миопии, сопутствующего периферического хориосклероза, ретинодиализа и ПВР нижней локализации. Кроме того, экстраокулярная хирургия может повысить эффективность витреальной операции за счет ослабления витреоретинальных тракций и блокировки разрывов [137,200,205,209,212].

Изложенные положения обосновывают актуальность совершенствования традиционных подходов к хирургическому лечению РОС на основе ЭСП. Проведенный анализ литературы указывает лишь на отдельные рекомендации, касающиеся расчета кругового склерального пломбирования (КСП) [95,119,183]. В частности, указывается, что степень укорочения длины пломбы относительно

экваториальной длины не должна превышать 10%, что обеспечивает адекватный вал вдавления (примерно 1 мм) и минимизирует риск развития ишемического синдрома, офтальмогипертензии и других осложнений [119]. Отечественные офтальмологи предложили методику расчёта длины круговой пломбы на основе корреляции изменения объема субретинальной жидкости в зависимости от степени укорочения длины пломбировочного материала по определению высоты отслойки сетчатки, измеренной с помощью А-сканирования. Методика отличалась достаточной точностью, однако, вследствие трудоемкости, не получила широкого распространения [43].

Таким образом, к настоящему моменту проблема расчета КСП представляется актуальной в контексте разработки клинически апробированного, унифицированного стандарта подбора длины круговой пломбы.

Цель работы: разработать технологию хирургического лечения регматогенной отслойки сетчатки на основе персонализированного расчета длины круговой склеральной пломбы.

Основные задачи работы:

1. Разработать формулу расчёта оптимальной персонализированной длины круговой пломбы на основании оценки корреляционной зависимости между размером экваториального диаметра и длиной передне-задней оси глазного яблока с интеграцией в компьютерную программу для планирования операции кругового склерального пломбирования при лечении регматогенной отслойки сетчатки.
2. Разработать алгоритм хирургической технологии кругового склерального пломбирования на основе персонализированного расчёта длины круговой пломбы в лечении регматогенной отслойки сетчатки.
3. Провести сравнительный анатомо-топографический анализ высоты вала вдавления, полученного при использовании разработанной технологии кругового склерального пломбирования на основе персонализированного

расчета длины круговой пломбы и при традиционном методе хирургии регматогенной отслойки сетчатки.

4. Провести сравнительный анализ клинической и функциональной эффективности кругового склерального пломбирования на основе разработанной технологии и традиционного хирургического лечения регматогенной отслойки сетчатки.

5. Провести сравнительный анализ клинической безопасности кругового склерального пломбирования на основе разработанной технологии и традиционного хирургического лечения регматогенной отслойки сетчатки.

Основные положения, выносимые на защиту диссертационной работы:

1. Разработана технология кругового склерального пломбирования, включающая в себя предоперационное измерение величины передне-задней оси и экваториального диаметра глаза, расчёт (на основе компьютерной программы) персонализированной длины круговой пломбы, подготовка пломбы необходимой длины, интраоперационное наложение на глазное яблоко круговой пломбы с соединением встык её концов, дренирование субретинальной жидкости (диатермокоагуляцией либо эндолазерным наконечником в случае тонкой хориоидеи) и послеоперационный контроль высоты вала вдавления методом В-сканирования

2. Разработанная технология кругового склерального пломбирования обеспечивает (по сравнению с традиционным подходом) существенно более высокий уровень безопасности и клинической эффективности хирургического лечения регматогенной отслойки сетчатки, сопоставимый (по вероятности интра- и послеоперационных осложнений и клиническим исходам) с витреоретинальным хирургическим вмешательством.

Научная новизна работы

Впервые в офтальмологической практике научно обоснована, разработана, апробирована и реализована технология КСП в хирургическом лечении РОС

(Патент № 2807872, опубл. 21.11.2023; Свидетельство программы для ЭВМ №2020666963, 18.12.2020).

Предложены (на основе ультразвукового В-сканирования с доказанной достоверностью) способы измерения высоты вала вдавления, образующегося при КСП.

Установлен более высокий (по сравнению с традиционным подходом) уровень безопасности разработанной технологии КСП в хирургическом лечении РОС, что подтверждается существенным снижением частоты послеоперационных осложнений (2% по сравнению с 14%, $p < 0,05$).

Доказана более высокая клиническая эффективность разработанной хирургической технологии КСП (по сравнению с традиционным методом), что подтверждается 90% полным прилеганием сетчатки (против 70%, $p < 0,05$), высоким функциональным результатом (МКОЗ $0,47 \pm 0,05$ против $0,29 \pm 0,03$, $p < 0,01$; суммарные поля зрения $453,92 \pm 20,94$ град против $383,91 \pm 24,64$ град, $p < 0,05$).

Определена роль и место разработанной технология КСП в хирургическом лечении РОС.

Теоретическая значимость работы заключается в обосновании основных механизмов положительного воздействия разработанного метода на проведение КСП при лечении РОС.

Практическая значимость работы заключается в разработке практических рекомендаций по предоперационной подготовке и интраоперационному применению разработанной технологии КСП с персонализированным расчетом оптимальной длины круговой пломбы у больных с РОС.

Методология и методы исследования

В работе использован комплексный подход к оценке результатов, основанный на применении современных клинико-функциональных и анатомо-топографических показателей.

Степень достоверности

Степень достоверности результатов исследования основывается на адекватных и апробированных методах сбора клинического материала, достаточном объеме клинического материала (200 пациентов), а также применении современных методов статистической обработки.

Внедрение работы

Теоретические и практические положения, разработанные в диссертационном исследовании, внедрены в сертификационный цикл и цикл профессиональной переподготовки кафедры офтальмологии Академии постдипломного образования ФГБУ ФНКЦ ФМБА России (г. Москва), используются в практической деятельности АО «Екатеринбургский центр МНТК «Микрохирургия глаза».

Апробация и публикация материалов исследования

Основные материалы диссертационной работы были доложены и обсуждены на следующих научных конференциях и симпозиумах: XVIII Всероссийской научно-практической конференции с международным участием «Современные технологии лечения витреоретинальной патологии - 2021» (Ростов-на-Дону, 2021), XXI Международном конгрессе «Euretina» (2021), Межрегиональной научно-практической конференции с международным участием «Омская офтальмология: вчера, сегодня, завтра», посвященной 100-летию юбилею офтальмологической службы Омской области (Омск, 2022), I Всероссийском саммите «Искусственный интеллект в офтальмологии» (Краснодар, 2022), Всероссийской конференции офтальмологов «Все грани офтальмологии. Продолжая традиции», посвященной 90-летию профессора Л. Н. Тарасовой (Челябинск, 2023), 12 Международном междисциплинарном конгрессе по заболеваниям органов головы и шеи (Москва, 2024).

Диссертация апробирована на кафедре офтальмологии Академии постдипломного образования ФГБУ ФНКЦ ФМБА России (26.06.2024)

Материалы диссертации представлены в 4-х научных работах, в том числе 3-х статьях, опубликованных в определенных ВАК РФ ведущих рецензируемых научных журналах. По теме диссертационной работы получен патент РФ и свидетельство о регистрации программы ЭВМ.

Структура и объём диссертации

Диссертация изложена на 116 листах машинописного текста и состоит из введения, четырех глав, заключения, выводов, практических рекомендаций, списка используемых сокращений, списка литературы. Работа иллюстрирована 26 рисунками и 13 таблицами. Список литературы содержит 219 источников, из которых 46 отечественных и 173 иностранных источника.

ГЛАВА 1. СОВРЕМЕННЫЕ ПОДХОДЫ К ПРОБЛЕМЕ ХИРУРГИЧЕСКОГО ЛЕЧЕНИЯ РЕГМАТОГЕННОЙ ОТСЛОЙКИ СЕТЧАТКИ И ПЕРСПЕКТИВЫ ИХ РАЗРЕШЕНИЯ

(обзор литературы)

Известно, что отслойка сетчатки может быть вызвана различными этиологическими факторами (ретиальным разрывом, тракцией, воспалительным процессом, опухолью и др.). В работе представлен обзор, посвященный эпидемиологии, патогенезу, классификации, распространенности первичной регматогенной отслойки сетчатки (РОС) и хирургическим технологиям ее лечения.

1.1. Регматогенная отслойка сетчатки. Эпидемиология, патогенез, классификация

Регматогенная отслойка сетчатки является одной из ведущих причин безвозвратного снижения зрения, приводящее без своевременного лечения к полной его потере. Распространенность РОС по разным данным варьируется от 8,9 до 24,4 случаев на 100 000 населения. В большинстве случаев это пациенты трудоспособного возраста – 84-89% [35,58,116,203]. У мужчин отслойка сетчатки встречается в 2 раза чаще, чем у женщин (60-64%). Риск отслоения сетчатки на парном глазу составляет 3,5% - 5,8% в первый год и 9% - 10% в течение последующих 4 лет, снижаясь с течением времени до 0,3% [213]. В 40-82% случаев РОС ассоциирована с миопической рефракцией, в 8-11% – с периферической витреоретинальной дегенерацией, в 6–12 % – с травмой глаза. Риск отслойки выше у мужчин азиатской и европеоидной популяции [81,162,196]. Несмотря на высокий уровень современного технического оснащения и инновационных лечебных технологий, данное заболевание приводит к инвалидизации в 2-9%, и не имеет 100% успеха из-за перманентного повреждения фоторецепторов [12,20,28,44,113,195]. Отслойка сетчатки является патологией, требующей скорейшего оперативного лечения. Зрительный прогноз зависит от вовлечения макулярной области. По данным литературы, пациенты,

прооперированные в течение первых трех дней после появления симптомов, связанных с отслоением этой зоны, имеют более благоприятный функциональный прогноз. Однако в последних публикациях авторы сообщают об отсутствии достоверной разницы в послеоперационной остроте зрения отслойки сетчатки давностью до 7 суток, а по некоторым данным до 14-15 дней. При этом фактором определяющим сроки операции признаны объем отслойки и выраженность пролиферативной витреоретинопатии (ПВР) [84,177,216,218].

Согласно опубликованным отчётам, первичный показатель успеха лечения РОС колеблется от 64% до 91%, что является значительным достижением по сравнению с первыми показателями, зарегистрированными в 1912 году, когда он составлял 0,1%. Отчет одного из центров Великобритании, в котором изучались три последовательных цикла аудита за 10-летний период, продемонстрировал достоверный прирост показателей первичного прилегания сетчатки – с 67% при первом аудите (1987–89 гг.) до 87% при третьем аудите с 1995 по 1997 год ($P = 0,0004$). Одной из причин столь успешной динамики авторы признали реорганизацию офтальмологической службы и открытие специализированного витреоретинального хирургического отделения со специалистами соответствующего профиля [201]. Распространенность РОС среди людей трудоспособного возраста, а также высокий процент снижения зрения, определяют ее как социально значимую проблему, успешное лечение которой повышает шансы пациента на профессиональное долголетие и лучшее качество жизни.

Основным звеном патогенеза при РОС является ретинальный разрыв, который в случаях витреоретинальной тракции, а также по причине синхизиса (разжижения) стекловидного тела, ведет к отделению нейросенсорной сетчатки от подлежащего слоя пигментного эпителия [89]. Тракционное воздействие стекловидного тела провоцирует попадание жидкости из витреальной полости в субретинальное пространство, что под действием гравитационных сил, а также по причине развившейся дисфункции пигментного эпителия сетчатки приводит к возникновению и распространению отслойки нейроэпителия [163,179].

Нарушение гематофтальмологического барьера провоцирует миграцию клеток пигментного эпителия, глиоцитов, макрофагов, фибробластов, глиальных элементов в полость стекловидного тела, приводя к активному мембранообразованию и тракции тканей, потенцирующих процесс отслойки сетчатки. Подобное состояние получило название пролиферативной витреоретинопатии [198].

Первая классификация ПВР была принята Retina Society Terminology Committee (США) в 1983 г [198]. В классификации выделены 4 стадии ПВР:

Стадия А (минимальная) – отмечаются небольшие помутнения СТ и отложения в нем гранул пигмента, на сетчатке отсутствуют фиксированные складки;

Стадия В (умеренная) – на сетчатке имеется складчатость, а на складках извитые сосуды, края разрывов завернуты;

Стадия С (выраженная) – характеризуется наличием фиксированных складок сетчатки; делится на 3 подстадии, в зависимости от площади распространения:

С1 – фиксированные складки локализуются в пределах одного квадранта;

С2 – в пределах 2-х квадрантов;

С3 – в пределах 3-х квадрантах.

Стадия D (массивная) – фиксированные ретинальные складки присутствуют в 4-х квадрантах глазного дна с формированием воронкообразной отслойки сетчатки:

D1 – складки сетчатки сходятся к диску зрительного нерва (ДЗН) под углом более 45° , напоминая широкую воронку;

D2 – складки сетчатки сходятся к диску зрительного нерва (ДЗН) под углом менее 45° , конфигурация отслойки при этом напоминает узкую воронку;

D3 – воронкообразная/Т-образная отслойка сетчатки, ДЗН при которой не визуализируется.

Заметим, что, несмотря на удобство практического использования, приведенная классификация не учитывала локализацию, размеры и количество

разрывов, переднюю ПВР. По этой причине в 1991 году Machemer R. et al. предложил свою классификацию, позволявшая оценивать часть из вышеупомянутых параметров, а также дифференцировать переднюю и заднюю ПВР: СА (anterior) – ПВР локализовалась впереди от экватора, СР (posterior) – локализовалась кзади от экватора (ближе к центру сетчатки). По стадиям А и В вновь созданная классификация соответствовала классификации 1983 года, а стадия С градуировалась в зависимости от вовлеченности пролиферативного процесса на СР1-12 или СА 1-12 (по количеству меридианов) [50].

В зависимости от характера прилегания сетчатки в центральной зоне классифицируют отслойку сетчатки macula-off (сетчатка в макуле отслоена) и macula-on (сетчатка в макуле прилежит).

По площади распространённости различают:

- локальную ОС, при которой отслойка охватывает $\frac{1}{4}$ площади;
- распространённую – зона поражения составляет $\frac{1}{2}$ её площади;
- субтотальную – $\frac{3}{4}$;
- тотальную – при отслоении сетчатки на всем протяжении.

1.2. Исторические аспекты развития экстрасклеральных методов лечения отслойки сетчатки

В настоящее время в хирургии отслойки сетчатки существуют три основных подхода: экстрасклеральная хирургия (пломбирование и баллонирование), витрэктомия и пневморетинопексия [34,46]. В начале XX в. отслойка сетчатки необратимо приводила к слепоте, но, начиная с конца 20-х гг. появились первые хирургические методики, позволявшие успешно восстанавливать её анатомические взаимоотношения [91]. В 1920 г. Gonin J. впервые представил случай успешного лечения отслойки методом, суть которого заключалась в блокировании ретинального разрыва. До него Stellwag K. (1861), Donders F. (1866) использовали консервативные методы: покой, включая бинокулярную повязку в течение длительного времени, Marx V. (1922) бессолевую диету для резорбции субретинальной жидкости [12,13,28,113,143]. Пытались достичь прилегания сетчатки путём несложных хирургических

вмешательств: дренированием субретинальной жидкости (СРЖ), в том числе перманентным, субконъюнктивальными инъекциями гипертонических солевых растворов; повышением внутриглазного давления, предполагая, что офтальмогипертензия поспособствует прилеганию сетчатки [143]. Наконец, Galezowski К. (1890); Ohm J. (1911) рекомендовали вводить в витреальную полость воздух, фиксировать сетчатку к подлежащим оболочкам при помощи швов, электролиза, каутеризации и др. Однако все эти методы имели кратковременный успех, либо и вовсе не имели эффекта [166].

Принципиально новым в понимании патогенеза отслойки сетчатки (ОС) стало предположение Gonin J., что её ведущей причиной является именно ретинальный разрыв вследствие тракционного воздействия со стороны стекловидного тела и осознание необходимости блокировки разрыва для успешного прилегания сетчатки. Этот период развития хирургии РОС стали называть «эрой после Gonin». На основании своего предположения Gonin J. разработал хирургический метод, основанный на блокировании разрывов с помощью диатермокоагуляции склеры: при помощи термокаутера Raquelin в области разрыва сетчатки прокалывали склеру и выполняли дренирование СРЖ, края разрыва коагулировали и ущемляли в месте прокола. Благодаря такому подходу успех лечения РОС вырос до 57%, что было значимым достижением для того времени. Вместе с тем новый подход сопровождался осложнениями: некрозом, неоваскуляризацией и перфорацией склеры, что в совокупности диктовало потребность в дальнейшем совершенствовании технологии [90]. Последующие методики, основанные на блокировании разрывов сетчатки и устранении витреоретинальных тракций, по сути, стали модификациями операции Gonin J. [90,91]. Например, Rosengren В. (1938) дополнил ограничительную каутеризацию разрывов воздушной тампонадой с позиционированием пузыря воздуха положением пациента; эффективность такой операции выросла до 77% [143].

В 20-е гг. XX века появились первые варианты склеропластических операций, основная концепция которых заключалась в уменьшении площади

склеры, в частности путем резекции склеры; использовали различные модификации. Резекция склеры создавала условия для снижения объёма витреальной полости, ослабляла тракцию, ограничивала разрывы и, как следствие, способствовала прилеганию сетчатки. Такой подход был эффективен в среднем у 50% пациентов. Сама операция стала в какой-то степени прототипом будущих операций склерального пломбирования [39,65]. В 1949 г. Custodis E. выполнил первую операцию с применением локального экстрасклерального эластичного импланта из поливиола и поверхностной полнослойной диатермии. Интраоперационно достигался полный контакт краёв разрыва с подлежащими оболочками, дренирования СРЖ при этом не проводили [52,66]. Методика сопровождалась высокой частотой экстраокулярного воспаления (около 25%) вследствие некротизирующего эффекта диатермии и возможной токсичности импланта и поэтому использовалась недолго.

Позже Arruga H. (1958) и Schepens C. (1956) стали выполнять операции кругового вдавления склеры с одновременным дренированием СРЖ. Техника Arruga H. заключалась в проведении интрасклерального шва из нейлона, шёлка или супрамида вдоль экватора, посредством чего формировался вал давления, субретинальная жидкость при этом дренировалась, а для возмещения утраченного объёма в глаз вводили воздух. После затягивания шва (по экватору, 14 мм кзади от лимба) объём полости глаза уменьшался, тракционное воздействие на сетчатку ослаблялось и, по сути, формировался ограничительный вал, ограничивающий задний сегмент сетчатки от распространения СРЖ через разрывы переднего отрезка. Сдавление могло привести к прорезанию шва внутрь глаза и сужению глазной щели, вызывало симптомы ишемии: отёк век, хемоз, увеит и гипотонию, также описанные как «синдром струны» («string syndrome») [52]. На основе ранней работы Arruga H. Schepens C. с соавт. представили более продвинутый способ пломбирования с использованием полой полиэтиленовой трубочки, которая погружалась под склеральный лоскут, сформированный посредством ламеллярной диссекции. Такая техника снижала нагрузку диатермии на склеральную ткань. При массивной витреальной тракции

выполняли дренирование СРЖ с последующим укорочением импланта на 20-30 мм. Поскольку окружность сетчатки по экватору эметропичного глаза составляет около 70-72 мм, такая протяжённость укорочения составляла около 40%, это приводило к образованию меридиональных складок в виде «рыбьего рта» (от края клапанных разрывов) или многочисленным ретинальным складкам вдоль всей поверхности вала вдавления из-за избытка ткани. Применение столь жесткого материала вызывало неизбежные осложнения в виде пролежней склеры, смещения пломбы, разблокирования разрывов и сопровождалось рецидивами отслойки, что в совокупности диктовало потребность в выборе более подходящего пломбировочного материала [172,176]. Тем не менее, технология Arruga H. и Schepens C. позволила достичь 80% прилегания сетчатки.

В 1965 г. группой авторов во главе с Lincoff H. были предложены пломбы из инертного пористого силикона, а традиционная на тот момент диатермия заменена на менее травматичную криопексию. По замыслу авторов главным условием успешного лечения было точное позиционирование пломбы в проекции разрыва, причем без обязательного блокирования его краёв во время операции. Позже были сформулированы четкие правила к определению локализации пломбы, которые и по сегодняшний день остаются основополагающими в лечении РОС [112,120].

1.3. Экстрасклеральное пломбирование. Современное положение в хирургии отслойки сетчатки

Экстрасклеральное пломбирование (ЭСП) не требовало наличия в операционной высокотехнологичного оборудования, поэтому быстро внедрялось в офтальмологическую практику. Механизм прилегания сетчатки после наложения пломбы основан на сближении нейроэпителия и пигментного эпителия сетчатки в проекции разрыва, благодаря чему прекращалось затекание интраокулярной влаги из витреальной полости в субретинальное пространство и создавались условия для резорбции СРЖ. Расположение и глубина образующегося вала вдавления контролируются во время операции

офтальмоскопически, зависят от размеров и формы пломбировочного материала, а также, от методики наложения фиксирующих швов [121,122].

На фоне бурного развития витреоретинальной хирургии ЭСП становится менее популярной, поскольку выглядит более сложной и требует практического освоения. Для успешного её выполнения необходимо овладеть не только хирургическими, но и диагностическими навыками. Последние занимают длительный период профессионального становления офтальмохирурга и определяют исход всего лечения. Только с опытом хирург начинает свободно ориентироваться в выборе пломбировочного материала, размеров и формы пломб, корректно выбирать место их наложения, определять показания к дренированию СРЖ. При этом даже безупречное выполнение ЭСП не всегда в конце операции завершается полным прилеганием отслойки, напротив, процесс полного прилегания может занимать от нескольких суток до нескольких месяцев. По данным I. Kriessig, задержка прилегания происходит в 31,8% случаев, из них в 1,9% длится более 4 месяцев.

С этой позиции витрэктомия предпочтительнее ЭСП; она не требует столь тщательной предоперационной диагностики, выполняется при полном визуальном контроле, отслойка сетчатки прилегает практически в 100 % случаев к концу операции. Поэтому, не случайно мировой тренд витреоретинальной хирургии РОС смещается в сторону витрэктомии. По данным на 2014 год в период с 2002 по 2012 г. удельный вес пломбирования в Великобритании составлял всего 12 % среди всех вмешательств по поводу РОС [204]. При этом вопрос о сравнительной эффективности экстрасклерального пломбирования и витрэктомии, количестве осложнений и превосходстве одного метода над другим все еще остается дискуссионным. Заметим, экстрасклеральное пломбирование не сдает свои позиции и прочно занимает свою нишу. Оно, по-прежнему, имеет высокую эффективность у пациентов с неосложненной РОС, у молодых пациентов (до 40 лет), при РОС без ЗОСТ, на факических глазах, при единичных или круговых разрывах на крайней периферии за линией экватора, при ретинодиализе, ПВР нижней локализации [46,137,139,144].

В зависимости от конфигурации разрыва и протяженности отслойки склеральные пломбы могут быть ориентированы радиально, меридионально или по окружности (круговое вдавление). Размещение радиальных элементов требует точной локализации разрывов сетчатки. Несомненным плюсом такого типа ЭСП является отсутствие радиальных складок и разрывов виде «рыбьего рта» [118,121,122]. Меридиональное пломбирование относится к менее инвазивной процедуре, однако, как и при круговом вдавлении, при этом типе возможно образование «рыбьего рта» или складок [207]. На глазах с множественными разрывами, разноудалёнными друг от друга, возможно сочетание кругового пломбирования с локальными имплантами [113].

Для фиксации круговой пломбы чаще всего используется шовный материал 5-0, склеральные тоннели, предложен биоклей [64,83].

Показания к витрэктомии с развитием 23-27G хирургии, высококачественной широкопольной оптики и других технических новшеств продолжают расширяться [62,79,103,137,154,188,191]. На современном этапе, по данным многоцентровых исследований, лечение неосложненных форм РОС разными методами демонстрирует сопоставимую эффективность [96,149,178]. Так, частота анатомического успеха при экстрасклеральном пломбировании варьируется в пределах 97% на факических и 93% - на псевдофакических/афакических глазах, в то время, как эти же показатели после витрэктомии составляют 97 и 95%, соответственно [51,155,156].

Заметим, совершенствование методов визуализации распространяется и на ЭСП. Офтальмохирурги все чаще применяют бесконтактную широкоугольную систему обзора в комбинации с эндосветоводными зондами 25-27G в дополнение к непрямой офтальмоскопии [174]. Rosa et al. (2020) сообщили о 85,1% успехе использования широкопольной оптики в серии из 282 случаев [145]. La Spina et al. предоставили данные об успешном использовании осветителя-люстры при пломбировании, что способствовало прилеганию сетчатки в 94% случаев (n=107). Дополнительные методы визуализации позволяют выявить

необнаруженные ранее ретинальные разрывы в 8,9% и более точно наложить пломбы [215].

Как и любое оперативное вмешательство, ЭСП сопровождается интра- и послеоперационными осложнениями, среди них: отслойка хориоидеи (5-16,8%), смещение иридо-хрусталиковой диафрагмы кпереди, офтальмогипертензия (7%), прогрессирование ПВР (4,8-5%), формирование эпиретинальной мембраны (2-17%), кистозный макулярный отёк (до 30%), мышечный дисбаланс и диплопия (5%) [59,96,125,158,206]. Наиболее часто и более выражено перечисленные осложнения встречаются при наложении круговой пломбы. При секторальном пломбировании чаще наблюдается протрузия и дислокация импланта, в том числе с инфицированием и эрозией конъюнктивы. Для КСП более характерны некроз склеры, реже - эндофтальмит [110,153,167].

Доказано, что ЭСП из-за изменений геометрии глазного яблока в 67-69% случаев приводит к рефракционным изменениям, при этом локальные виды пломбирования, особенно в сочетании с круговым ЭСП индуцируют большой астигматизм. Круговое пломбирование ассоциировано с увеличением аксиальной длины глаза в среднем на 0,7-1 мм и рефракционным сдвигом в -2,0-3,0 D, которые зависят от выбора материала, размеров пломбы и её укорочения относительно экваториального диаметра [22,23,76,104,131,214].

Одним из типов «временного» ЭСП является баллонирование. Первые модели офтальмологических баллонов были изобретены Lincoff H. et al. (1965) и Ноерринг W. et al. (1967) на основе баллона-катетера, применяемого в сосудистой хирургии [99,117,124]. Надувной силиконовый баллон создает временный вал вдавления, который при свежих и невысоких ОС способен блокировать ретинальный разрыв и способствовать резорбции СРЖ. Хориоретинальная спайка образуется за счет дополнительной криопексии или лазеркоагуляции сетчатки [117,124]. Низкая операционная травма обеспечивает преимущества экстраокулярных методик [3,13,32,31,41,42,45,173]. На сегодняшний день эффективность баллонирования составляет от 70 до 91%. Однако у 16% успешно

прооперированных больных в течение 1-го года наблюдения возникают рецидивы ОС [1,10,14,57].

1.3.1. Круговое склеральное пломбирование. Современное состояние проблемы расчета длины круговой пломбы

Глубина вдавления пломбировочного материала и/или высота вала вдавления – основные стратегические вопросы экстрасклеральной хирургии, основанной на внешнем сдавлении глазного яблока. Лечение отслойки сетчатки, осложненной выраженной витреоретинальной пролиферацией, долгое время осуществлялось путем грубого стягивания круговой пломбы. Следовали логике – чем больше тракция, тем большим должно быть антитракционное воздействие. Помимо Schepens С. такой подход практиковал, Havener W. (1976), хирургическая техника которого предполагала сокращение окружности глаза на экваторе почти в два раза, при этом СРЖ дренировали в зависимости от степени повышения ВГД. Столь выраженная компрессия глазного яблока ассоциировалась с высоким уровнем осложнений: ишемия переднего сегмента и деформация глазного яблока развивались до 10% случаев [97].

Низкая клиническая эффективность таких гигантских валов вдавления способствовала разработке гораздо более щадящих методик. Первопроходцами стали Kreissig I. и Lincoff H. (1976), лимитирующие степень укорочения круговой пломбы 10-15%. По мнению авторов укорочение на 10% обеспечивает адекватный вал вдавления (примерно 1 мм) и минимизирует вероятность послеоперационных осложнений. По их расчётам средний глаз взрослого имеет наружный экваториальный диаметр 22 мм и длину окружности 77 мм, следовательно для 10% сдавления пломбу следует укоротить на 7 мм [211]. Большее укорочение увеличивает вероятность развития ишемического синдрома и офтальмогипертензию, приводит к увеличению ПЗО и, соответственно, к изменению рефракции в сторону миопизации, при этом далеко не всегда способствует достижению анатомического результата. Степень укорочения авторы рассчитывали во время операции, что не способствовало точности и не обеспечивало желаемый результат. Kreissig I., допускала укорочение круговой

пломбы до 15% (для глаза с ПЗО 22 мм, укорочение пломбы равно 12 мм) в случае, когда это способствовало повышению вероятности прилегания сетчатки, хотя и сопровождалось повышением риска возникновения сопутствующих осложнений [119]. Миопические глаза с РОС Kreissig I выделила в отдельную группу, в которой расчёт укорочения пломбы она рекомендовала осуществлять по особому сценарию: при экваториальном диаметре 25 мм дополнительно укорачивать на 1 мм на каждые 10% [113]. Таким образом, Kreissig I., Lincoff H. доказали, что излишнее укорочение пломбы повышает вероятность развития осложнений, и лишь создание оптимального по высоте вала вдавления гарантирует высокие анатомические и функциональные результаты.

В литературе редко встречаются публикации, посвященные расчету оптимальной длины круговой пломбы. В них, как правило, авторы используют качественные показатели, такие как «низкий», «умеренный» или «слишком высокий» вал вдавления, аналогично трактуется и степень укорочения. Hamilton A. и Taylor W. в 1972 г. попытались стандартизировать формирование кругового вала вдавления высотой до 2 мм с помощью простой тригонометрической формулы, где для достижения желаемой высоты экваториальный диаметр глаза и пломбы (диаметр предполагаемого вала) представлялись сопряженными окружностями с разницей в $2\pi \cdot (r - 2 \text{ мм})$ [95]. Чуть позже, Kreissig I. обосновала, что 2-мм вал неизбежно приводит к возникновению ишемии переднего сегмента глаза и другим осложнениям. Поэтому следующие работы по расчёту длины круговых пломб следовали в этом ракурсе. Так, Skondra D. и соавт. (2017) модифицировали методику “ Hamilton A., Taylor W., в которой вал вдавления имел высоту 1 мм, при этом, авторам удалось достичь 100% прилегания сетчатки (n=10) без осложнений [183]. Безусловным минусом их формулы является отсутствие персонализации и необходимость интраоперационного измерения экваториального диаметра глаза.

Российский автор Багдасарова Т.А. (1978) разработала таблицы степени укорочения ленты в зависимости от уровня ВГД. Ею было установлено, что

оптимальным является укорочение на 16 мм во всех случаях отслойки сетчатки [4]. Шишкин М.М. (1989) предложил методику стандартизации принципов хирургии отслойки сетчатки, в которой длина круговой склеральной пломбы (КСП) подбирается с учетом объема СРЖ и величины уменьшения объема витреальной полости в зависимости от степени укорочения длины пломбировочного материала. Объем СРЖ определяется по высоте отслойки сетчатки с помощью А-сканирования последовательно по всей окружности глазного яблока в 8 меридианах на расстоянии 6 мм от лимба, при этом используются расчетные данные, полученные ранее экспериментальным путем, для модели равномерной тотальной отслойки сетчатки, где определенная высота отслойки соответствует определенному объему СРЖ. Для расчета конечного значения СРЖ предложена формула $V = \alpha \times (V_1 + V_2 + \dots + V_n) \div 360 \times n$, где α – градус отслойки сетчатки относительно фронтальной проекции в градусах, а n – количество сегментов глазного дна, на которые распространяется отслойка сетчатки. По результатам расчетов определялся средний объем СРЖ, где с учетом степени необходимого уменьшения объема витреальной полости происходил выбор хирургического пособия, включая экстраокулярное баллонирование, материал для пломбирования и степень укорочения круговой пломбы, определялись показания к витрэктомии. Расчеты в работе проводились для пористой силиконовой губки диаметром 4,5 мм и для силиконовой ленты. Однако метод трудоемок и не получил широкого распространения [43].

Упругие свойства склеры. Корнеосклеральный комплекс представляет замкнутую упругую оболочку, которая при участии внешних (экстрасклеральные мышцы) и внутренних (внутриглазная жидкость и стекловидное тело) факторов способна поддерживать форму и тургор. При проведении операций ЭСП хирургическому воздействию подвергается склера, при этом на достижение планируемой высоты вала вдавления и анатомическое прилегание сетчатки влияет целый комплекс факторов. Гистологические исследования продемонстрировали, что физические свойства склеральной оболочки определяются морфологией, длиной и разнонаправленностью

коллагеновых и эластических волокон, которые составляют 50-75% объема склеры [11,29]. Данные легли в основу математической модели контактного взаимодействия пломбировочного материала с поверхностью глаза (корнеосклеральной оболочки, в частности) при хирургии отслойки сетчатки [5, 6,7,18,26,27,43,100].

При определении индивидуальных упруго-пластических параметров склеры наиболее универсальным физическим показателем была признана модуль Юнга (величина, определяющая способность материала сопротивляться растяжению или сжатию при упругой деформации, измеряется в Па), при этом в зависимости от возраста и типа рефракции, а также, от величины ПЗО, параметры модуля Юнга склеры варьируют, что отражено и исследовании Иомдиной Е.Н. с соавт. и Егоровой Э.В. Так, в возрастной категории до 45 лет при гиперметропической рефракции модуль Юнга оказывается равным $38,26 \pm 3,5$ Па, при эметропической – $37,86 \pm 4,3$ Па и при миопической – $31,15 \pm 3,3$ Па. В возрастной категории от 46 до 60 лет $42,86 \pm 3,5$; $42,61 \pm 4,5$ и $33,32 \pm 4,4$ Па, более 60 лет $46,82 \pm 3,5$; $45,52 \pm 4,9$ и $35,45 \pm 5,2$ Па соответственно [9,18].

1.3.2. Дренирование субретинальной жидкости

Одним из наиболее важных этапов выполнения склерального пломбирования является *дренирование субретинальной жидкости*. На сегодняшний день продолжаются споры о необходимости проведения этой процедуры, поскольку в большинстве случаев прилегание сетчатки происходит независимо от факта выполнения дренирования СРЖ [21,70,171]. По мнению I. Kreissig оперативное лечение РОС в большинстве случаев может обойтись без дренирования СРЖ, и только высокая буллезная отслойка является показанием к этой процедуре при выполнении кругового пломбирования [25], поскольку избыток жидкости под сетчаткой препятствует корректному позиционированию пломбы. Однако дренирование чревато осложнениями (до 16%), такими как, ущемление стекловидного тела, перфорация сетчатки, субретинальное кровоизлияние и отслойка хориоидеи [98,217]. С другой стороны, в

субретинальной жидкости определяется высокая концентрация провоспалительных цитокинов: IL-1beta, IL-2, IL-4 и IL-6, фактора роста новообразованных сосудов (VEGF), вызывающих дегенерацию колбочек и палочек при длительном рассасывании СРЖ [53,63]. Состояние, при котором, несмотря на полное блокирование разрывов, не происходит полного рассасывания жидкости под сетчаткой, называется «персистирующая субретинальная жидкость» (ПСЖ) [190]. На ОКТ персистирующая субретинальная жидкость проявляется скоплением гипо- и/или арефлективного материала между ПЭС и нейсенсорной сетчаткой [219]. Частота ПСЖ варьирует в зависимости от хирургической методики и демографической характеристики [61]. Наибольшая приверженность к остаточной персистенции наблюдается у молодых пациентов с отслойкой макулы. Срок резорбции ПСЖ в среднем составляет до 6 месяцев (без дренирования – около 10 месяцев) [49,55,60,74,87,140,141,180].

1.4. Витрэктомия. Современное представление о хирургической технике и способах послеоперационной тампонады витреальной полости при лечении отслойки сетчатки

На сегодняшний день - ЭСП общепризнанный метод лечения отслойки сетчатки. Его успешность в долгосрочной перспективе достигает 93% [202]. Подавляющее большинство рецидивов отслойки происходит из-за пропущенных разрывов, технически некорректного наложения пломбы или неадекватной ретинопексии.

Между тем, витреоретинальная технология лечения РОС стремительно развивалась. Пусковым моментом стала разработка 1971 г. Machemer R. прибора для витрэктомии через pars plana. Это событие изменило пропорции соотношения ЭСП и витреоретинальной хирургии. В 1997 г. удельный вес витрэктомии составлял 47%, в 2010 гг. – 62%, далее её доля неуклонно растёт. Имеются значительные вариации в разных странах: в 2012 г. в США – 70%, в Германии – 60%, в Великобритании – 80–90% [137,200,205,212]. Витрэктомия атравматична, все манипуляции с сетчаткой выполняются под хорошим

визуальным контролем, она эффективна при осложняющих факторах, поскольку позволяет устранять любые пролиферации по всему глазному дну, блокировать разноудаленные от экватора центрально расположенные и множественные разрывы, гигантские разрывы сетчатки, удалять помутнения стекловидного тела. Расширение доли витреальной хирургии во многом обусловлено существенным повышением эффективности лечения сложных отслоек и атравматичностью самого хирургического вмешательства (хирургия 23-27G, высококачественная широкоугольная оптика и т.д.) [209].

Machemer R. et al. впервые осуществил переход к “закрытой” витрэктомии посредством 17G витрэктора (1,5 мм) через разрез склеры длиной 2,3 мм [129,130]. Для минимизации травмы в 1975 году O'Malley et al. предложил пневматической витрэктор 20G (0,89 мм), положив начало “3-портовой” витрэктомии [146]. Однако, 20G витрэктомия имела ряд недостатков, связанных с разгерметизацией проколов и фильтрацией внутриглазной жидкости [92]. De Juan E. et al. в 1990 году предложил использовать инструменты 25G (0,5 мм) калибра, что позволило перейти на бесшовную технологию, но столь малый диаметр приводил к нежелательной “гибкости” инструментов [67,86]. В 1996 году Singh S. et al. представил 23G (0,72 мм) витрэктор, как альтернативу между 25G и 20G витрэкторами, давшей начало технологии, которая остается эффективной и безопасной методикой до настоящего времени [73,182]. Но технологический прогресс не стоит на месте и в 2007 году появились 27G инструменты (0,4 мм), и вместе с ними технология 27G витрэктомии, которая позволила снизить интраоперационную травму, послеоперационную воспалительную реакцию и сократила период реабилитации [1,150,169]. Современная витреальная хирургия позволяет добиваться прилегания сетчатки более чем в 90% случаев, включая осложненные формы РОС [8,33,151,167,178,197].

Важным заключительным этапом витрэктомии является эндотампонада. От правильного выбора тампонирующего вещества зависит долгосрочный прогноз прилегания сетчатки. В арсенале витреоретинальных хирургов в настоящее

время есть три основных средства: силиконовое масло, газоздушная смесь, перфторорганическое соединение (ПФОС). Впервые газовую тампонаду использовал Р. Jacobs et al. в 1988 г., тампонирующим агентом выступал отфильтрованный воздух, тампонада длилась несколько дней, что было недостаточно для прилегания сетчатки. Сегодня арсенал расширился, появились гексафторид серы (SF_6), перфторгексан (C_2F_6) и перфторпропан (C_3F_8) [88]. Преимущества фторированного газа заключаются в нетоксичности, инертности, его способности расширяться в условиях витреальной полости за счет адсорбции азота крови, так SF_6 расширяется в 2 раза, его резорбция занимает около 2 недель, C_2F_6 – расширяется в 3 раза, резорбируется через 1 месяц, а C_3F_8 увеличивает свой объем в 4 раза, а его период полного выведения занимает 2-3 месяца [40]. Наиболее широкое распространение в качестве тампонирующего вещества для лечения осложненных и неосложненных форм РОС получило силиконовое масло. Благодаря химической стабильности, прозрачности, гидрофобности и инертности, применение масла остается относительно безопасным и позволяет добиться тампонады витреальной полости в течение всего периода, необходимого для полной герметизации разрыва [16,19,37]. При этом имеется широкий спектр силиконового масла различной плотности: “легкое масло” (удельный вес 0,95–0,98 г/см³, используется при верхней локализации отслойки сетчатки), “тяжелый силикон” (удельный вес 1,02-1,06 г/см³, применим при нижней и центральной отслойке). Эффективность применения силиконового масла, по данным исследования Silicone Study Group, сопоставима с тампонадой газом C_3F_8 , период полувыведения которого составляет 30-35 дней. По данным того же исследования, тампонада газом с коротким периодом полувыведения (SF_6) продемонстрировала меньший анатомический успех по сравнению с силиконовой тампонадой [211]. В наиболее сложных случаях ОС – при выраженной/массивной стадии ПВР, особенно при сочетании с гигантскими разрывами сетчатки и пр., весьма актуальным является применение послеоперационной тампонады ПФОС. Удельный вес ПФОС практически в 2 раза выше, чем у воды, что обуславливает плотное прижатие сетчатки к

подлежащим оболочкам, уменьшение отёка сетчатки и расправление ретинальных складок в послеоперационном периоде [38].

Впервые жидкий ПФОС в витреоретинальной хирургии применили в 1984 году, в том числе и для лечения отслойки сетчатки [93]. ПФОС называют “третьей” рукой хирурга, так как она позволяет иммобилизовать сетчатку и атравматично работать с преретинальными мембранами, начиная от центра к периферии. До жидких ПФОС эта процедура проходила в обратном направлении и ассоциировалась с ятрогенными повреждениями [132]. Низкая вязкость облегчает введение и удаление ПФОС, а коэффициент преломления равный физиологическому раствору не мешает визуализации [36,38,132,157].

1.5. Недостатки эндовитреальных методов лечения отслойки сетчатки

Несмотря на все плюсы, витрэктомия не лишена недостатков и сопровождается осложнениями, в том числе специфическими, отличными от осложнений ЭСП. Основной сложностью у молодых пациентов является выделение заднего гиалоида, что в послеоперационном периоде может способствовать прогрессированию ВПР и приводить к рецидиву отслойки. Кроме того, существует риск развития синдрома необъяснимой потери зрения (примерно 1%), что актуально для пациентов с высокой предоперационной центральной остротой зрения, помимо связанных с техникой операции формированием ятрогенных разрывов, интраоперационной травмой хрусталика и формированием катаракты в результате эндотампонады, прогрессирования ПВР [30,72,181,208].

В ретроспективном исследовании Jalil A. et al. (2013) сравнили частоту ятрогенных разрывов в зависимости от выбора диаметра инструментов. Оказалось, что при 20G витрэктомии процент осложнений составляет 17%, при 23G - 8% [101]. Saleh O. et al. (2019) в проспективном многоцентровом исследовании указал на 3% частоту ятрогенных разрывов [106]. Витрэктомия на факичных глазах приводит к развитию катаракты в 50-70% случаев в течение 8 месяцев после операции [77,159]. Травматизация хрусталика во время

витрэктомии происходит в 4% случаев, ассоциируется с ПВР и использованием силиконового масла, необходимостью ретинотомии, чаще происходит в пожилом возрасте из-за увеличения толщины хрусталика. При замене хрусталика риск разрыва задней капсулы повышен в 8 раз [77]. Для ВЭ характерно повышение ВГД, газовая тампонада может вызвать острое и обычно кратковременное повышение ВГД (≥ 30 мм рт. ст.), особенно в сочетании со склеральным пломбированием и одновременной ленсэктомией [135]. Barr C. et al. (1993) в исследовании сравнивали отклонения ВГД после витрэктомии с использованием газа С3F8, либо СМ для лечения осложненной отслойки сетчатки. При этом офтальмогипертензия встречалась чаще при силиконовой тампонаде (8%), чем при С3F8 (2%), в то время как газовая тампонада ассоциируется с более высокой вероятностью гипотонии из-за тяжелого переднего ПВР [160,187]. Помимо всего интраокулярная хирургия повышает риск развития эндофтальмита [105,152]. Также при эмульгации силиконового масла могут появляться лентовидная кератопатия (в 4,5%-63% при эмульгации в переднюю камеру), вторичная глаукома (от 8% до 56% при длительной тампонаде), оптиконеуропатия из-за прямого воздействия силиконового масла, а также синдром необъяснимой потери зрения [85,102,108,127,193]. В некоторых источниках описываются случаи обнаружения эмульгатов силиконового масла в оболочках головного мозга и под хориоидеей [78,185]. Основными осложнениями тампонады перфторорганическими соединениями являются повышение ВГД, ретиноксичность. В конце XX века были проведены исследования о влиянии ПФОС на архитектуру сетчатки при увеличении сроков тампонады более 48 часов. Более поздние работы выявили взаимосвязь повреждения сетчатки с наличием примесей [194].

К настоящему времени сроки тампонады “качественными” перфторами, например, перфтордекалином увеличены до 3 месяцев по данным экспериментальных исследований на кроликах, однако, в реалиях не рекомендована тампонада ПФОС более 2-3 недель из-за риска эмульгации (в среднем от 3 до 5 недель), а также выраженной офтальмогипертензии [75,128].

1.6. Применение экстрасклеральных методов при интраокулярной хирургии отслойки сетчатки

Показано, что далеко не всегда современная технология эффективнее предшествующей, тем более, когда сравниваются не только анатомические, но и функциональные результаты лечения, а также частота выявления осложнений. Несмотря на высокую технологичность витрэктомии, когда речь идёт о лечении неосложненной отслойки сетчатки, ЭСП более эффективна у пациентов в возрасте от 17 до 40 лет, особенно в отсутствие ЗОСТ, на факичных глазах, при ПВР нижней локализации и ретинодиализе. В таких случаях ЭСП зачастую применяется первично, а витрэктомия выполняется в случае неприлегания или рецидива отслойки сетчатки [62,137,188].

На современном этапе развития витреоретинальной хирургии в выборе экстра- и интраокулярного подхода к лечению РОС наметился некий баланс, при котором ЭСП хоть и потеряло свои позиции, но по-прежнему осталась востребованной при ряде клинических признаков: в отсутствие ЗОСТ, ПВР не выше стадии С2, у молодых людей, ретинодиализе, при отслойках, вызванных небольшими круглыми ретинальными разрывами. По данным многоцентровых исследований, при точной диагностике и правильно выбранной тактике оба подхода имеют сопоставимую эффективность, зачастую дополняют друга и могут использоваться в комбинации [115,138,148,149,158,]. Заметим, в сравнении с монометодиками комбинация ВЭ и ЭСП позволяет повысить эффективность [133]. Другие, напротив, не отмечают достоверных различий при витрэктомии без ЭСП [210]. Комбинированная хирургия оправдана в случаях тяжелой или передней ПВР, когда возможно применение пломб в случае ятрогенных и скрытых разрывов [138,155]. Известно, что отслойка сетчатки с разрывами в нижнем секторе более склонна к рецидивам из-за прогрессирования пролиферации в отдаленные сроки, обусловленное эндотампонадой [68,134,161]. Staar M. et al. в 2021 показал, что эффективность оперативного лечения РОС нижней локализации в объеме ВЭ+СП эффективнее (87,4% успеха) в сравнении с группой витрэктомии (76,8%) через 1 год наблюдения [165].

1.7. Способы формирования хориоретинальных спаек при хирургии отслойки сетчатки. Криопексия

Криопексия внесла новый импульс развитию ретинальной хирургии. Первым криопексию начал использовать Deutschmann R. в начале XX века, применяя твердый диоксид углерода (т.н. “сухой” снег) [71]. Bietti G. (1933), смешивал диоксид с ацетоном, провоцируя контактный хориоидит, температура в месте контакта достигала -80°C [54].

Масштабные экспериментальные исследования 1963г, 1972 гг. представили неоспоримые преимущества криотерапии перед диатермией [192]. К внедрению криопексии сподвигла способность холода (заморозки) проникать через всю склеру и образовывать прочную хориоретинальную спайку без повреждения оболочки. Криотехнология была впервые апробирована в нейрохирургии – на аппарате Cooper–Linde [111]. Аппарат работал на жидком азоте и обеспечивал температурный режим на кончике криозонда в диапазоне от $+37$ до -180°C . Lincoff H. и McLean J. модифицировали его для офтальмологии – уменьшили его размеры, повысили манёвренность, перешли на более лёгкие в обращении криоагенты углекислый газ и закись азота. Долгое время криопексия применялась с большой осторожностью из-за нехватки информации о прочности образующейся хориоретинальной спайки. Однако в 60 гг. XX в. Lincoff H et al. в эксперименте на животных доказали её преимущество по сравнению с диатермией по количеству осложнений и надежности хориоретинальной адгезии. Так, при легкой криоапликации (до побледнения хориоидеи) она составляла 300 мг/см^2 , при умеренной (до побеления сетчатки) – 575 мг/см^2 , при выраженной (заморозка сетчатки после её побеления длилась еще 3 секунды) – 1175 мг/см^2 [114,123]. Для сравнения: при диатермии прочность хориоретинальной адгезии варьируется от 50 до 1550 мг/см^2 (в среднем 500 мг/см^2). Сила криоадгезии быстро нарастает со 2го дня, достигая максимума к 12 суткам; адгезия при диатермии возникает только после 4-х суток, достигая максимума к 14-ти суткам. К 7 суткам она в 4 раза превышает силу естественной интравитреальной адгезии и не ослабевает в течение 3 лет. Lincoff H. и Kriessig

I. с помощью электронной микроскопии продемонстрировали выраженную функциональную способность нейроэпителия сетчатки к восстановлению после криовоздействия, а также, связь характера повреждения от глубины заморозки [114]. Криопексия сегодня проводится специально разработанными металлическими зондами, кончик которого быстро охлаждается из-за быстрого расширения холодных газов (N₂O или CO₂) внутри зонда. В результате резкой заморозки образуются кристаллы воды, которые промораживают ткани, приводя к асептической воспалительной реакции с образованием хориоретинального рубца. Хирург обычно наблюдает за процедурой через непрямой офтальмоскоп, блокируя разрывы на поверхности сетчатки [107]. Отдельные литературные данные указывают, что ретинопексия может провоцировать прогрессирование ПВР и рецидив ОС. Avitabile T. et al. (2004) в крупном рандомизированном исследовании, в которое вошли 703 пациента, представил анализ сравнительной эффективности (в 83-84%) и безопасности применения как криопексии, так и транспупиллярной лазеркоагуляции сетчатки в сочетании с ЭСП [48,82,142,168].

Резюме

Таким образом, на сегодняшний день, применяют две основные технологии в лечении РОС – экстрасклеральное пломбирование и витрэктомия.

Витреальная хирургия весьма популярна по причине высокого качества визуального контроля при выполнении практически любых манипуляций в витреальной полости, возможности диагностировать ретинальные дефекты любых размеров и на любом участке глазного дна, адаптировать сетчатку к подлежащим оболочкам практически в 100% случаев на операционном столе. Технология стандартизирована. Вышеперечисленные факторы обеспечивают быстрое освоение и хорошую эргономику технологии.

ЭСП используется в офтальмологической практике в тех случаях, когда технология обеспечивает более высокие клиничко-функциональные результаты при меньшем числе осложнений.

ЭСП имеет ограниченные показания, диагностические навыки для ее проведения требуют длительной подготовки хирурга, умения выявлять

ретиальные разрывы, оценивать тяжесть, локализацию и протяженность ПВР, которая сопровождается отслойку сетчатки. Диагностика осуществляется на предоперационном этапе посредством офтальмоскопии, она сложнее интраокулярной, выполняемой на операционном столе, что удлиняет сроки ее освоения. Кроме того, прилегание сетчатки при ЭСП в подавляющем большинстве случаев происходит в послеоперационном периоде, иногда спустя месяцы, что также требует опыта для определения прогноза заболевания.

Важный этап РОС – выбор оптимальной длины круговой пломбы. Этот этап до сих пор не стандартизирован и осуществляется на основании субъективных представлений хирурга. Нет единой точки зрения на высоту вала вдавления. Оптимальная высота вала вдавления, по данным разных экспертов, варьируется в диапазоне 1-1,5 мм. При меньшей высоте повышается риск неприлегания сетчатки вследствие неполного ослабления тракций и неблокирования разрыва даже при правильном позиционировании пломбы, при большей высоте развиваются осложнения, вызываемые ишемизацией оболочек глазного яблока.

В связи с чем, чрезвычайно актуальными становятся исследования, направленные на разработку современной технологии лечения регматогенной отслойки сетчатки на основе кругового склерального пломбирования с унифицированным алгоритмом ее проведения, точным расчетом индивидуальной длины пломбы, выполненным на основе программного обеспечения, позволяющей достичь адекватной высоты вала вдавления.

ГЛАВА 2. МАТЕРИАЛ И МЕТОДЫ

2.1. Дизайн исследования

Дизайн диссертационного исследования включает в себя комплекс исследований, направленных на разработку, обоснование и клиническую апробацию технологии экстрасклерального кругового пломбирования для лечения РОС, основанной на персонализированном расчёте длины пломбы и ее фиксации, позволяющей достичь оптимальной высоты вала вдавления.

На первом этапе проводили исследование, направленное на изучение корреляционной зависимости размеров экваториального диаметра глазного яблока и длиной переднезадней оси. На основе регрессионного анализа выводили формулу для расчета индивидуальной длины круговой склеральной пломбы. Далее интегрировали её в компьютерную программу, унифицирующую алгоритм расчета для каждого пациента РОС (Рисунок 1).

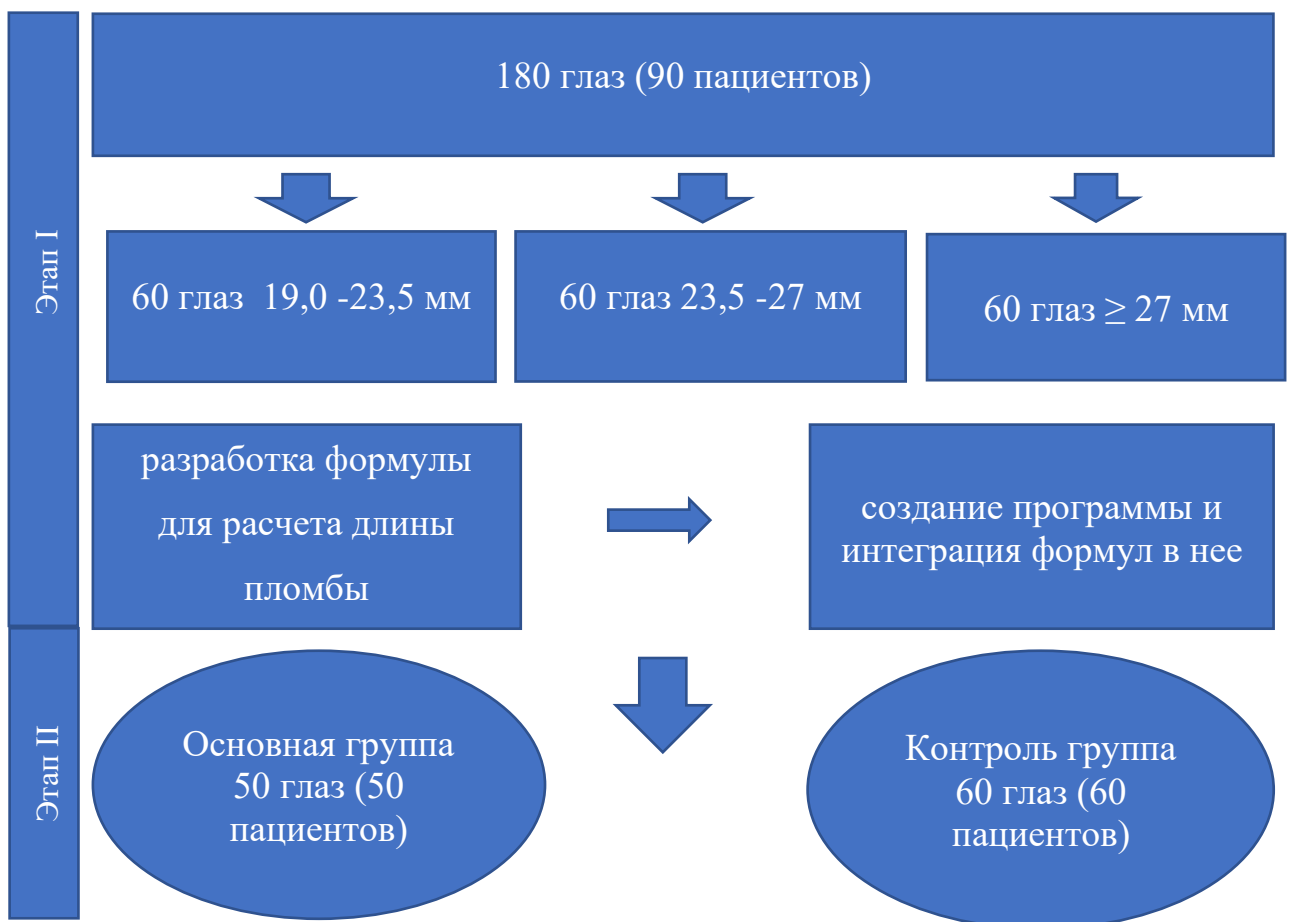


Рисунок 1 – Дизайн исследования.

Корректность расчетов, выполненных на разработанной программе, подтверждали репрезентативностью показателей высоты вала вдавления в послеоперационном периоде.

2 этап. Эффективность разработанной технологии проверяли на втором этапе в клинической практике, внедряя разработанный алгоритм выполнения хирургического этапа кругового склерального пломбирования, основанного на точном расчете длины пломбы, далее проводили сравнительный клинико-функциональный анализ с традиционным методом.

Суммарно в ходе настоящего исследования было выполнено 560 ультразвуковых исследований, из них в режиме А-сканирования – 230, в режиме В-сканирования 330.

2.2. Общая характеристика исследуемых групп пациентов

Исследование проводили на базе АО «Екатеринбургский Центр МНТК «Микрохирургия глаза», (г. Екатеринбург) в период с марта 2021 по апрель 2024 гг.

Первый этап настоящего исследования был направлен на разработку программы расчёта персонализированной длины круговой пломбы с учетом размеров глазного яблока. Задачу решали, изучая корреляционную зависимость между размером экваториального диаметра глазного яблока и длиной его передне-задней оси в проспективном исследовании.

Обследовано 180 глаз (90 пациентов; 46/40% - женщин; 54/60% - мужчин; в возрасте от 18 до 45 лет ($37,43 \pm 4,22$)).

Клиническая часть настоящего исследования была направлена на разработку метода кругового склерального пломбирования на основе полученной программы расчёта индивидуальной длины круговой пломбы, и проведение сравнительного анализа лечения 110 глаз (110 пациентов) с первичной регматогенной отслойкой сетчатки, 48 (44%) мужчин и 62 (56%) женщины в возрасте от 15 до 69 лет ($40,39 \pm 5,44$).

В зависимости от применяемого хирургического метода все пациенты были подразделены на две равнозначные по возрасту и гендерному признаку группы:

1-я группа (50 пациентов, 50 глаз). В 1-й группе (основной) пациенты были прооперированы по собственной оригинальной разработанной технологии – с использованием программы расчета индивидуальных размеров склеральной пломбы.

2-я группа (60 пациентов, 60 глаз). Во 2-ю группу (контрольную) были включены пациенты, прооперированные по традиционному методу. Предоперационная клиническая характеристика сравниваемых групп пациентов представлена в Таблице 1.

До начала обследования проводили сбор анамнеза о наличии ранее проводимых хирургических вмешательств, капельном режиме, аллергических реакциях, перенесённых инфекционных и наличии хронических заболеваний.

У всех пациентов имелись заключения терапевта, отоларинголога и стоматолога на предмет отсутствия патологических изменений и разрешения к проведению офтальмологической операции.

Отбор пациентов осуществляли на основе разработанных критериев включения и исключения.

Основные **критерии включения** в исследование:

- первичная регматогенная отслойка сетчатки
- стадия ПВР не более С1 (по классификации Retina Society Terminology Committee (США) 1983 года)
- прозрачные оптические среды
- отсутствие в анамнезе альтернативных заболеваний сетчатки.

Критериями **исключения** являлись:

- рецидивы отслойки сетчатки
- ранее проведенные витреоретинальные операции
- травмы глаза, помутнение роговицы
- наличие глаукомы,

- макулярного разрыва
- стадия ПВР более С1
- воспалительные заболевания глаза
- соматические заболевания в стадии обострения
- аллергические реакции к используемым фармакологическим препаратам.

Характеристика пациентов обеих групп представлена в таблице 1 (ВГД, статус сетчатки).

Клинический статус в сравниваемых группах достоверно не различался по характеристикам: полу, длине оси глаза, длительности заболевания, стадии ПВР и др. ($p > 0,05$).

В основную группу вошли 50 глаз (50 пациентов), 18 мужчин (36%) и 32 женщины (64%) в возрасте от 15 до 69 лет ($38,28 \pm 3,11$). Стадия ПВР А-В была выявлена в 13 случаях (26%), С1 – в 37 (74%), при этом протяженность ОС у 33 (67%) составила менее половины всей её площади, у 17 (33%) – более $\frac{1}{2}$. Отслоение макулы наблюдали у 18 (36%) пациентов.

По данным биометрии средние значения глубины передней камеры составили от 2,65 до 4,41 мм ($3,68 \pm 0,11$ мм), размеры хрусталика – от 3,38 до 4,91 мм ($3,9 \pm 0,1$ мм), при этом у 4 (7%) пациентов по поводу катаракты ранее была проведена ультразвуковая факэмульсификация с имплантацией интраокулярной линзы (ФЭК+ИОЛ).

Длина передне-задней оси глазного блока варьировала от 22,89 до 29,4 мм ($25,69 \pm 0,29$), толщина роговицы – от 440 до 589 мкм ($521,31 \pm 10,08$).

Максимально скорректированная острота зрения (МКОЗ) находилась в диапазоне от 0,05 до 1,0 ($0,48 \pm 0,07$).

Таблица 1 – Предоперационная клиническая характеристика пациентов 1-й и 2-й групп исследования (M±m)

Показатели	Основная группа (n = 50)	Контрольная группа (n = 60)	Достоверность различий
Возраст (лет)	38,28±3,11	42,5±2,33	p> 0,05
Пол (мужчин/женщины)	18 (36%)/32 (64%)	30 (50%)/ 30 (50%)	p> 0,05
Стадия ПВР			
ПВР А-В	13 (26%)	21 (35%)	p> 0,05
ПВР С1	37 (74%)	39 (65%)	p> 0,05
Протяженность отслойки сетчатки			
Менее ½ площади сетчатки	33 (67 %)	32 (54 %)	p> 0,05
Более ½ площади сетчатки	17 (33 %)	28 (46 %)	p> 0,05
Статус макулы			
Macula-on	32 (64 %)	28 (47%)	p> 0,05
Macula-off	18 (36 %)	32 (53%)	p> 0,05
Передняя камера, мм	3,68±0,11	3,48±0,07	p> 0,05
Артифакция	4 (7%)	4 (6%)	p> 0,05
Толщина хрусталика (мм)	3,9±0,1 (n = 46)*	4,11±0,12 (n=56)*	p> 0,05
ПЗО (мм)	25,69±0,29	25,68±0,31	p> 0,05
Толщина роговицы (мкм)	521,31±10,08	540,6±12,18	p> 0,05
МКОЗ	0,48±0,07	0,414±0,05	p> 0,05
S.E. D	-4,67±0,76	-4,21±0,95	p> 0,05
Суммарные поля (град)	383,21±14,25	338,35±19,06	p> 0,05
ВГД (Pi), (мм рт.ст.)	15,26±0,79	14,75±0,74	p> 0,05

Примечание: * четыре пациента с артифакцией

Оценка кератометрии происходила по сильному (K1) – от 40,75 до 46,0 D (43,17±0,4 D) и слабому меридиану (K2) – от 40,25 до 45,25 D (42,12±0,4). Сферозэквивалент (S.E.) составил от 0 до -14,5 D (-4,67±0,76 D), коэффициент суммарных полей зрения от 230 до 505 (383,21±14,25), а ВГД от 9 до 21 мм. рт. ст. (15,26±0,79 мм. рт. ст.).

Срок диспансерного наблюдения составил от 6 до 12 месяцев (7,0±0,95) месяцев.

В контрольную группу вошли 60 глаз (60 пациентов), 30 мужчин (50%) и 30 женщин (50%) в возрасте от 17 до 68 лет (42,5±2,33). Стадия ПВР А-В наблюдалась в 21 случае (35%), С1 – у 39 (65%). Протяженность ОС менее 180° наблюдали в 32 случаях (54%), более 180° – в 28 (46%). Макула прилежала в 28 глазах (47%), была отслоена – в 32 (53%). Показатели глубины передней камеры были в пределах от 2,57 до 3,82 мм (3,48±0,07), хрусталика от 3,32 до 5,03 мм (4,11±0,12 мм.), артефакция отмечалась у 4 пациентов (7%), толщина роговицы составила от 515 до 574 мкм (540,6±12,18).

Длина переднезадней оси варьировалась от 21,24 до 31,78 мм (ср. 25,68±0,31).

Максимально скорректированная острота зрения до операции колебалась от 0,005 до 1,0 (0,414±0,05). Сильный меридиан (K1) составил от 41,25 до 47,75 D (43,79±0,28 D), K2 – от 40,25 до 45,75 D (42,27±0,22 D), сферозэквивалент составил от 0 до -13,5 D (-4,21±0,95 D). Суммарные поля зрения варьировали от 85 до 550° (338,35±19,06), ВГД от 7 до 22 мм рт. ст. (14,75±0,74). Срок диспансерного наблюдения составил от 6 до 13 месяцев (7,6±1,15) месяцев.

2.3. Инструментальные методы исследования

Всем пациентам до и после хирургического вмешательства на всех сроках наблюдения проводили офтальмологическое обследование, которое включало в себя стандартные и специальные диагностические методы (визометрия, кератометрия, рефрактометрия (сферозэквивалент, S.E.), коэффициент суммарных полей зрения (сумма всех меридианов), биометрия, тонометрия,

(ВГД), ультразвуковая сонография (UD-8000, Tomey, Германия), спектральная оптическая когерентная томография (RTVue-100 XR, Optovue, США).

Учитывали следующие параметры отслойки сетчатки: протяженность (менее или более половины всей площади сетчатки), выраженность ПВР (стадии А, В и С1), прилегание или отслоение макулярной зоны (macula-on/ macula-off).

На 6й месяц наблюдения оценивалась величина вала вдавления. Высоту вала вдавления измеряли методом В-сканирования частотой 20 МГц в радиальной позиции датчика в четырех проекциях с последующим усреднением показателей (Рисунок 2). Оценка полученных показателей высоты вала вдавления представлена в главе 3.3. Основные показатели оценивали в динамике на первые сутки, через 1 месяц и 6 месяцев после операции.

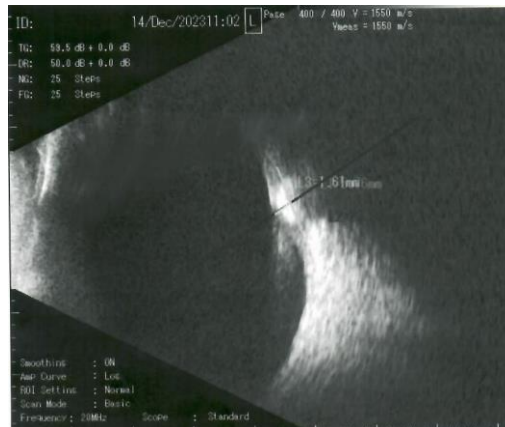

Рисунок 2 – Изображение снимка В-скан в радиальной проекции с измерением высоты вала вдавления

Стандартные методы:

– Визометрию проводили на комбайне IS-600 (Торсон, Япония) с помощью офтальмологической автоматической диагностической системы CV-5000 (фороптер, Торсон, Япония) и жидкокристаллической системы демонстрации опто типов с максимальным набором тестовых таблиц CC-100XP (Торсон, Япония);

– Авторефрактометрию проводили на автокератометре KR 8900 (Торсон, Япония);

– Тонometriю выполняли с помощью офтальмологического тонометра Icare ic 100 (Icare, Finland Oy), оснащенного системой интеллектуального позиционирования глаза;

– Периметрию проводили с помощью периметра ПНА-002 по стандартизированной методике с объектом белого цвета диаметром 3 мм;

– Биомикроскопию проводили на щелевой лампе SL 130 (Carl Zeiss, Германия);

– Биомикроофтальмоскопию выполняли с помощью бесконтактных линз Double Aspheric 78D (VOLK, США).

– Офтальмоскопию проводили посредством беспроводного бинокулярного офтальмоскопа Omega 500 (Heine, Германия)

– При бинокулярной офтальмоскопии использовали бесконтактную биасферическую линзу Pan Retinal 2.2 (VOLK, США).

Специальные офтальмологические методы

– В-сканирование выполняли на ультразвуковом аппарате UD- 8000 (Tomey, Германия);

– Спектральную оптическую когерентную томографию проводили с помощью оптического когерентного томографа RTVue-100 XR (Optovue, США) с функцией ОКТ-ангиографии с режимом DualTrack.

2.3. Предоперационная подготовка пациента

Всем исследуемым пациентам за день до операции проводили полное диагностическое обследование глаз, и осмотр анестезиолога. Пациенты были госпитализированы в стационар АО «ЕЦ МНТК «Микрохирургия глаза».

Визуализацию глазного дна производили в условиях максимального мидриаза, который достигали 2-кратной инстилляцией капель фенилэфрин 5,0 % + тропикамид 0,8% (Мидримакс, «Sentiss Pharma Pvt.Ltd.», Индия) за 15-20 минут до предоперационной и непосредственно в операционной.

Для проводниковой анестезии за 15 минут до вмешательства проводили перibuльбарную блокаду: вводили 2,0 мл раствора ропивакаина 0,75% (AstraZeneca, Великобритания) с 2 мл лидокаина 2,0% (ПАО «Биосинтез»,

Россия) в соотношении 1:1 и лидазой 4-6 УЕ. Инъекцию выполняли в нижневисочной части нижнего века (в латеральной трети глазной щели) вдоль нижней стенки глазницы. При этом продвигали иглу на 1,5 см, затем направляли вверх и медиально по направлению к вершине глазницы. После анестезии выполняли окулопрессию 3-5 минут. Анестезию оценивали наличием полной акинезии глазного яблока, умеренным птозом и мидриазом. При необходимости перед операцией вводили премедикацию и внутривенное потенцирование регионарной анестезией. В ходе операции проводили мониторинг артериального давления, пульса и сатурации.

2.4. Обработка операционного поля

Обработку конъюнктивальной полости проводили в следующей последовательности: анестетик оксибупрокаин (Бенокси, Unimed Pharma spol. s r.o., Республика Словения) 1-2 капли, колларгол 2% (Россия) с экспозицией в 1 минуту. Далее веки, ресницы, надбровные дуги, кожу скуловой области обрабатывали стерильным марлевым тампоном, смоченным раствором повидон-йод 7,5% (Б. Браун Медикал АГ, Германия) или 0,5% спиртовым раствором хлоргексидина биглюконата (РОСБИО, Россия). Затем операционное поле укрывали стерильной одноразовой офтальмологической простыней и защитным липким слоем «Здравмедтех-М» (Россия), который накладывали на ресничный край век и брови таким образом, чтобы ресницы не попадали в операционное поле. Далее устанавливали блефаростат для расширения и фиксации век.

2.5. Аппаратура, инструментарий и материалы, применяемые во время операции

Для выполнения операций использовали следующее оборудование и инструменты:

- Операционный микроскоп Leica M844 F40 (Leica MICROSYSTEMS, Германия);
- Ножницы глазные тупоконечные (Медин-Урал, Россия);
- Крючок мышечный (Медин-Урал, Россия);
- Иглодержатель микрохирургический (Медин-Урал, Россия)

- Пинцет склеральный, вязочный (Медин-Урал, Россия)
- Пинцет для склеральных пломб (Медин-Урал, Россия)
- Шовный материал: полипропилен 5-0, мерсилен 5-0, викрил 8-0 (Johnson&Johnson, США), полиамид 3-0 (Медин, Россия)
- Циркуль (Медин-Урал, Россия)
- Склеральный депрессор (Медин-Урал, Россия)
- Макрошпатель (Медин-Урал, Россия)
- Кризонд изогнутый и прямой (Keeler, Великобритания)
- Диатермокоагулятор (Alcon, США)
- Лезвие одноразовое (ЭТП “Микрохирургия глаза”, Россия)
- Витреоретинальная система CONSTELLATION® Vision System (Alcon, США) для выполнения лазерной хориоидэктомии

2.6. Пломбировочный материал

В качестве пломбировочного материала использовали губчатую склеральную пломбу из пористого силикона с круглым сечением диаметром 3 мм (ИГЖ-3, МедСил Россия), который производился способом экструзии и непрерывной вулканизации при атмосферном давлении в воздушной среде. В готовом варианте пломба имеет комбинированную структуру, монолитную тонкостенную поверхность и внутренний губчатый массив, особенность ее конструкции обеспечивает повышение жесткости при растяжении изделия.

2.7. Традиционный метод кругового склерального пломбирования

У всех пациентов контрольной группы регматогенную отслойку сетчатки оперировали методом кругового склерального пломбирования в соответствии с Федеральными клиническими рекомендациями (традиционный метод хирургического лечения регматогенной отслойки сетчатки). Алгоритм его включал: круговую конъюнктивальную перитомию, мобилизацию прямых экстраокулярных мышц с выведением на швы держалки, наложение и фиксацию круговой пломбы к склере, дренирование субретинальной жидкости, парацентез передней камеры с восполнением в случае гипотонии проводили по необходимости. В качестве склерального импланта использовали все ту же

пломбу из пористого силикона круглым сечением в 3 мм (MedSil, Россия). Перед сшиванием укорочение пломбы производилось на 6 мм вне зависимости от экваториальной длины глазного яблока с последующим офтальмоскопическим контролем правильности позиционирования пломбы относительно разрыва. Далее концы пломбы сшивали, данный этап выполняли одним из двух способов:

1) При первом способе концы пломбы стягивали, фиксируя их внахлест шовником мерсилен 5-0. При такой методике у хирурга сохранялась возможность коррекции высоты вала вдавления. Необходимость коррекции выявляли во время операции при офтальмоскопии: при высоком вале вдавления натяжение пломбы ослабляли; при недостаточной напротив – усиливали дополнительной стяжкой. При достижении требуемой высоты вала вдавления, что определялось субъективно при повторной офтальмоскопии, свободный фрагмент пломбы за пределами наложения фиксирующего шва в зоне нахлёста удаляли. Для уменьшения давления пломбировочного материала на конъюнктиву и профилактики его протрузии в послеоперационном периоде поверх нахлеста подшивали тононовую оболочку к склере. Операцию завершали герметизацией конъюнктивы шовником викрил 8-0.

2) При втором способе концы круговой пломбы соединяли встык. В этом случае риск послеоперационной протрузии минимизировался, но требовался филигранно точный расчёт длины пломбы, поскольку при ошибочно короткой длине пломбы формировался избыточный вал вдавления, и требовалось переложить пломбу; при избыточной длине возникала необходимость в дополнительном её укорочении с повторной фиксацией шовником. Операцию завершали герметизацией конъюнктивы шовником викрил 8-0 [17,189,202].

2.8. Методы статистического анализа результатов лечения

Статистическая обработка результатов исследования осуществлена в программе Statistica v. 10.0 (StatSoft Inc., США). Подавляющее большинство выборочных данных согласовались с нормальным распределением согласно критерию Колмогорова-Смирнова, поэтому рассчитывали среднее значение показателей и его ошибку ($M \pm m$). Для оценки значимости различий

использовали параметрический критерий - двусторонний t- критерий Стьюдента и линейный χ^2 - критерий Пирсона. Однофакторный дисперсионный анализ проведен с применением F-критерия Фишера-Снедекора. Для оценки непараметрических показателей использовался критерий Урбаха. Критический уровень достоверности (p) при проверке статистических гипотез принимали равным 0,05 ($p < 0,05$) с учетом оценки возможного $p < 0,01$ и $p < 0,001$.

Программа расчета длины склеральной пломбы была разработана на программном обеспечении Java версии 1.7.0 для операционной системы Windows.

ГЛАВА 3. ИССЛЕДОВАНИЕ ЗАВИСИМОСТИ РАЗМЕРОВ ЭКВАТОРИАЛЬНОГО ДИАМЕТРА И ПЕРЕДНЕЗАДНЕЙ ОСИ ГЛАЗНОГО ЯБЛОКА И РАЗРАБОТКА ПРОГРАММЫ РАСЧЕТА ПЕРСОНАЛИЗИРОВАННОЙ ДЛИНЫ КРУГОВОЙ СКЛЕРАЛЬНОЙ ПЛОМБЫ

Целью данной главы явилась разработка компьютерной программы расчёта персонализированной длины круговой пломбы для получения оптимальной высоты вала вдавления при выполнении кругового склерального пломбирования в лечении регматогенной отслойки сетчатки.

Для достижения указанной цели был поставлен ряд задач, решаемых путем клинического исследования и математических расчётов:

- определить корреляционную зависимость между размерами экваториального диаметра и переднезадней оси глазного яблока;
- на основании полученных данных корреляционной зависимости разработать формулу расчета персонализированной длины круговой пломбы, обеспечивающей оптимальную высоту вала вдавления [135];
- полученные формулы расчёта длины круговой склеральной пломбы интегрировать в компьютерную программу и апробировать в клинической практике.

3.1. Определение корреляционной связи размеров экваториального диаметра и переднезадней оси глазного яблока

Для решения задачи проводили ультразвуковые исследования глаз.

Измеряли длину ПЗО и экваториальный диаметр глаза (ЭДГ) методами А- и В-сканирования.

Длину ПЗО измеряли стандартным способом, диаметр глаза (ЭДГ) на экваторе измеряли следующим образом: перед исследованием пациенту производили инстилляцию раствора оксибупрокаина 0,4% (Инокаин, Sentiss, Индия), далее устанавливали блефаростат, после чего, с помощью датчика А-скана в режиме «Aphakia», производили сканирование на линии экватора. Точка

сканирования определялась с помощью циркуля путем измерения расстояния от лимба, равного половине длины ПЗО с вычетом глубины передней камеры. Измерение проводилось в 4-х проекциях, полученные показатели усредняли (Рисунок 3).

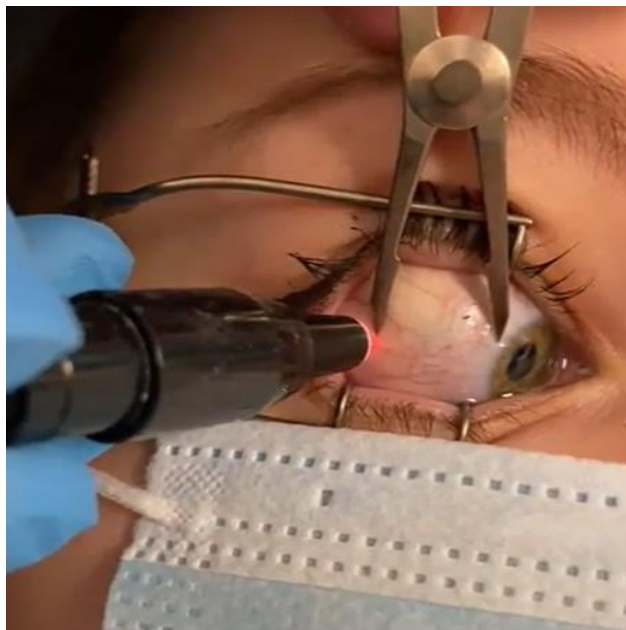


Рисунок 3 – Техника измерения экваториального диаметра глаза методом А-сканирования в режиме “Aphakia”.

Все обследованные пациенты (90 пациентов, 180 глаз) были разделены на три группы (по 30 в каждой): 1-ю группу составили глаза с ПЗО от 19 до 23,5 мм, 2-ю – от 23,6 до 27 мм, 3-ю – более 27 мм. Результаты первой части исследования представлены в таблице 2.

Таблица 2 – Показатели корреляционной зависимости переднезадней оси и экваториального диаметра при разной длине ПЗО.

	Длина ПЗО (мм)	Длина ЭДГ (мм)	Коэффициент корреляции
1-я группа (60 глаз)	19-23,5 (22,0±0,18)	19,57-23,55 (22,2±0,26)	0,89
2-я группа (60 глаз)	23,5-27 (24,9±0,2)	23,13-26,92 (24,83 ± 0,2)	0,87
3-я группа (60 глаз)	>27 (29,08±0,4)	25,52-29,50 (27,1±0,3)	0,57

Как видно из представленной таблицы 2, на глазах 1-й и 2-й группы между ПЗО и ЭДГ выявлена высокая корреляционная связь: коэффициент корреляции (R) достигал – 0,89 и 0,87, соответственно. Это говорило о том, что длина передне-задней оси и длиной окружности на экваторе глаз, находящихся в коридоре значений от 19 мм до 27 мм, имели близкие значения. Следовательно, длину пломбы на экваторе 1 и 2 группы (19 -27 мм) следовало считать с учетом полученного коэффициента корреляции и одной общей для них формулы расчета.

Однако этого нельзя сказать было сказать о глазах, вошедших в третью группу. В 3-й группе коэффициент корреляции между длиной передне-задней оси глаза и длиной его окружности на экваторе был намного ниже, составлял 0,57. Такие глаза с ПЗО ≥ 27 мм требовали разработки специальной формулы расчета длины круговой пломбы.

Таким образом, на основании данных, полученных в результате изучения корреляционной зависимости между размером экваториального диаметра и переднезадней оси глазного яблока, было установлено, что при ПЗО от 19 до 23,5 мм и от 23,5 до 27 мм коэффициент корреляции (R) имеет высокое

положительное значение (0,89 и 0,87 соответственно), а для глаз более 27 мм он приближен к средней положительной ($R=0,57$), что обосновывало необходимость выполнения измерения экваториального диаметра глаза для расчета длины круговой пломбы на глазах с ПЗО более 27 мм.

3.2. Разработка формулы расчета персонализированной длины круговой пломбы

Формулу для расчета разрабатывали на базе вычислительного центра АО ЕЦ МНТК «Микрохирургия глаза».

С помощью регрессионного анализа для глаз с ПЗО до 27 мм было получено уравнение регрессии для расчета ЭДГ яблока в зависимости от его ПЗО:

$$\text{ЭДГ} = 8,05 + 0,66 \cdot \text{ПЗО}$$

Из полученного значения ЭДГ длина окружности глаза (ДО) равна:

$$\text{ДО} = 2\pi \cdot R.$$

В нашем случае:

$$\text{ДО} = \pi \cdot \text{ЭДГ},$$

то есть

$$\text{ДО} = \pi \cdot (8,05 + 0,66 \cdot \text{ПЗО}).$$

По данным экспертов-ретинологов мирового уровня, длина круговой пломбы для достижения оптимальной высоты вала вдавления должна быть короче окружности глаза на экваторе на 10%, то есть: соответствовать следующим расчетам: длина круговой пломбы = длина окружности глаза - 10%. Таким образом, конечная формула расчета длины круговой пломбы выглядит следующим образом:

$$L = 0,9\pi \cdot (8,05 + 0,66 \cdot \text{ПЗО}),$$

где L – длина круговой пломбы, $\pi = 3,14$, ПЗО – длина переднезадней оси.

Расчет длины круговой пломбы (L) для глаз с ПЗО более 27 мм в связи с низким значением коэффициента корреляции (R) (0,57) производят по другой схеме – на основании предоперационного измерения ЭДГ методом

А-сканирования, после которого полученное значение ЭДГ вносили в обычную геометрическую формулу:

$$L = 0,9\pi \cdot \text{ЭДГ},$$

где ЭДГ — экваториальный диаметр глаза.

3.3. Разработка компьютерной программы для расчёта длины круговой склеральной пломбы при лечении отслойки сетчатки

Программу разрабатывали на базе вычислительного центра АО ЕЦ МНТК «Микрохирургия глаза». Программа расчета длины склеральной пломбы «Circular Scleral Buckle Length» была разработана на базе версии Java 1.7.0 для ОС Windows. Программа функционирует на операционных системах Windows и Linux, требует не менее 1024 Мб оперативного запоминающего устройства (ОЗУ) и 2 Мб свободного дискового пространства. Программа может выводить полученные данные на принтер. Системные требования к программному обеспечению (ПО) представлены в Таблице 3.

Таблица 3 - Технические требования ПО «Circular Scleral Buckle Length»

Операционная система	Windows 64x разрядная система
Платформа	ПК класса IBM PC AT с Pentium 4, 1,5 ГГц и выше
Оперативное запоминающее устройство (ОЗУ)	Не менее 1024 Мб
Объём свободного места на жестком диске	Не менее 2 Мб
Принтер	Да

Интерфейс программы может быть представлен как на русском, так и английском и немецком языках (Рисунок 4).

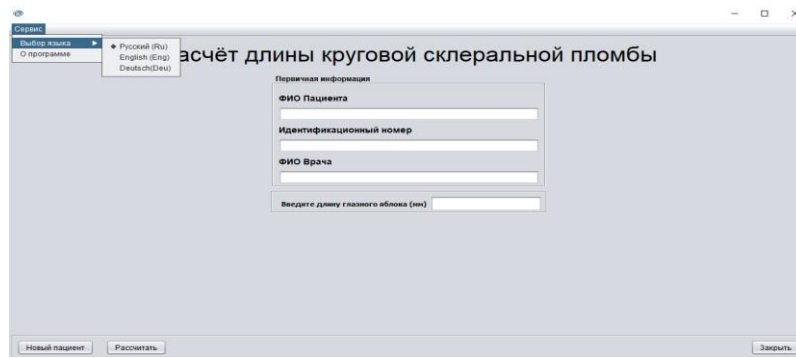


Рисунок 4 – Внешний вид диалогового окна программы для расчёта длины круговой склеральной пломбы.

Программа представляет собой диалоговое окно с заголовком «Расчёт длины круговой склеральной пломбы». В разделе «сервис» в левом верхнем углу располагается информация о программе и возможность выбора языка (русский, английский, немецкий). Рабочий интерфейс программы включает в себя два подокна «информация о пациенте» и «ввод длины ПЗО глазного яблока». В подокне «информация о пациенте» необходимо указать фамилию, имя и отчество (ФИО) пациента, его идентификационный номер (номер карты) и фамилию лечащего врача. В подокне «введение длины глазного яблока» необходимо ввести величину ПЗО глаза пациента (Рисунок 5).

Сервис

Расчёт длины круговой склеральной пломбы

Первичная информация

ФИО Пациента
Петров И.В.

Идентификационный номер
292929

ФИО Врача
Иванов О.С.

Введите длину глазного яблока (мм) 23.45

Новый пациент Рассчитать Закреть

Рисунок 5 - Вид первого диалогового окна с указанием первичных данных пациента: ФИО и его идентификационного номера, ФИО врача, величины ПЗО глаза.

После заполнения всех полей первого диалогового окна переходят во второе диалоговое окно путём нажатия на иконку «Рассчитать» в нижнем левом углу (Рисунок 6).

Сервис

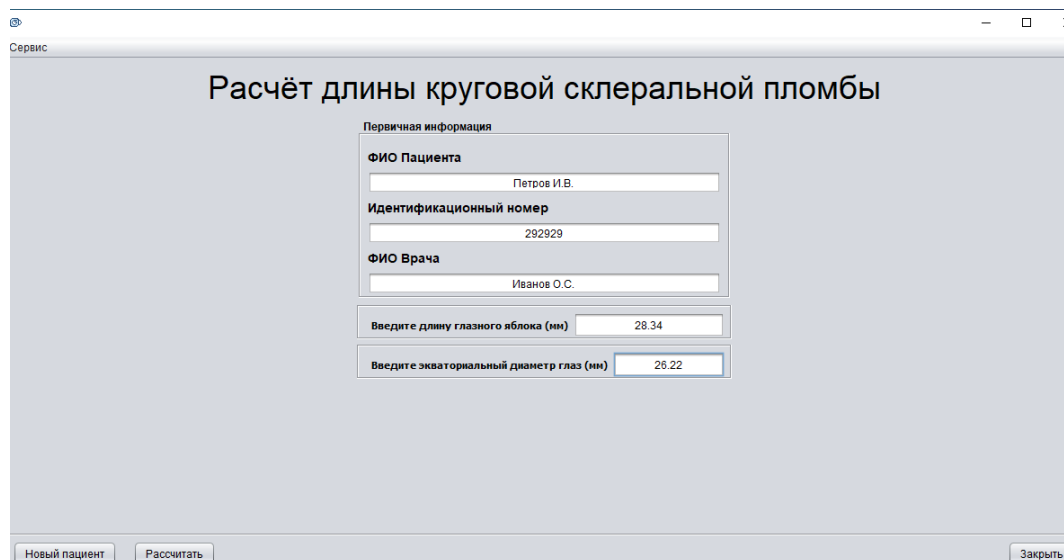
Дата: 16.10.2020
Пациент: Петров И.В.
Идентификационные номер: 292929
Врач: Иванов О.С.
Длина глазного яблока: 23,45 мм

Длина круговой склеральной пломбы = 66,52 мм

Печать Закреть

Рисунок 6 - Данные пациента (ФИО и его идентификационный номер), ФИО врача, величина ПЗО глаза (в данном примере она равна 23,45 мм) и рассчитанная длина пломбы для выполнения операции (66,52 мм).

Во втором диалоговом окне автоматически указывается дата проведения расчёта, данные пациента (ФИО и его идентификационный номер), фамилия лечащего врача и длина круговой склеральной пломбы, необходимой для проведения операции (Рисунок 7).



Сервис

Расчёт длины круговой склеральной пломбы

Первичная информация

ФИО Пациента
Петров И.В.

Идентификационный номер
292929

ФИО Врача
Иванов О.С.

Введите длину глазного яблока (мм) 28.34

Введите экваториальный диаметр глаз (мм) 26.22

Новый пациент Рассчитать Закрыть

Рисунок 7 - Расширение диалогового окна при длине глаза свыше 27 мм с дополнительным указанием экваториального диаметра глазного яблока. В данном примере величина передне-задней оси глаза равна 28,34 мм, величина ЭДГ = 26,22 мм.

На завершающем этапе распечатывают данные путем нажатия на иконку «Печать» в левом нижнем углу диалогового окна.

У пациентов с длиной ПЗО более 27 мм в первом диалоговом окне автоматически появляется третье подокно с предложением ввести длину ЭДГ (Рисунок 8).

измерения величины ЭДГ методом А-сканирования (в качестве дополнительного специального исследования).

Обе формулы рассчитаны на 10% укорочение пломбы относительно длины окружности глаза в зоне экватора, что, по данным авторитетных экспертов-ретинологов, обеспечивает оптимальную высоту вала вдавления для блокирования ретинальных разрывов при минимальном риске послеоперационных осложнений. Последующая интеграция полученных формул в компьютерную программу призвана стандартизировать и упростить технологию хирургического лечения ОС – наложение круговой склеральной пломбы.

ГЛАВА 4. РЕЗУЛЬТАТЫ ИССЛЕДОВАНИЯ И ИХ ОБСУЖДЕНИЕ

Целью данной главы явилась разработка хирургического метода кругового вдавления склеры на основе разработанной компьютерной программы расчета персонализированной длины круговой пломбы при лечении регматогенной отслойки сетчатки и проведение сравнительного клинико-функционального анализа его эффективности с традиционным методом.

Поставленную цель достигали, решая следующие задачи:

- разработать алгоритм технологии хирургического лечения регматогенной отслойки сетчатки на основе расчета персонализированной длины круговой пломбы с использованием разработанной компьютерной программы;

- сравнить интраоперационные результаты измерения длины окружности глазного яблока в экваториальной зоне с расчётными, полученными с помощью разработанных формул и компьютерной программы для расчета персонализированной длины круговой пломбы (для контроля корректности формул);

- обосновать корректность измерения высоты вала вдавления после наложения круговой склеральной пломбы методами ультразвукового В-сканирования;

- провести сравнительный клинический анализ высоты вала вдавления, полученного с помощью собственного разработанного и традиционного методов кругового склерального пломбирования;

- провести клинико-функциональный анализ эффективности лечения регматогенной отслойки сетчатки с помощью собственной разработанной технологии и традиционного хирургического метода кругового склерального пломбирования.

4.1. Разработанная хирургическая технология кругового вдавления склеры с использованием компьютерной программы расчета персонализированной длины круговой пломбы

У всех пациентов основной группы операция начиналась с лимбальной перитомии; конъюнктивы и тенозная капсула отсепаровывались и сдвигались

кзади – в сторону свода, освобождая все прямые мышцы глазного яблока (Рисунок 9).

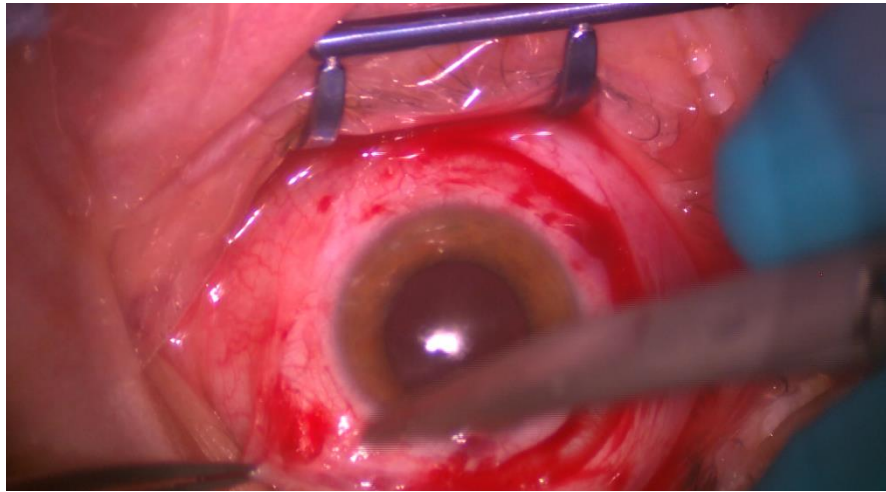


Рисунок 9 - Этап круговой перитомии с тупой отсепаровкой конъюнктивы и теноновой капсулы с выделением прямых мышц.

Под прямыми мышцами проводили швы-держалки (нить полиамид 3-0), которые позволяли ротировать глазное яблоко в нужном направлении и фиксировать его (Рисунок 10).

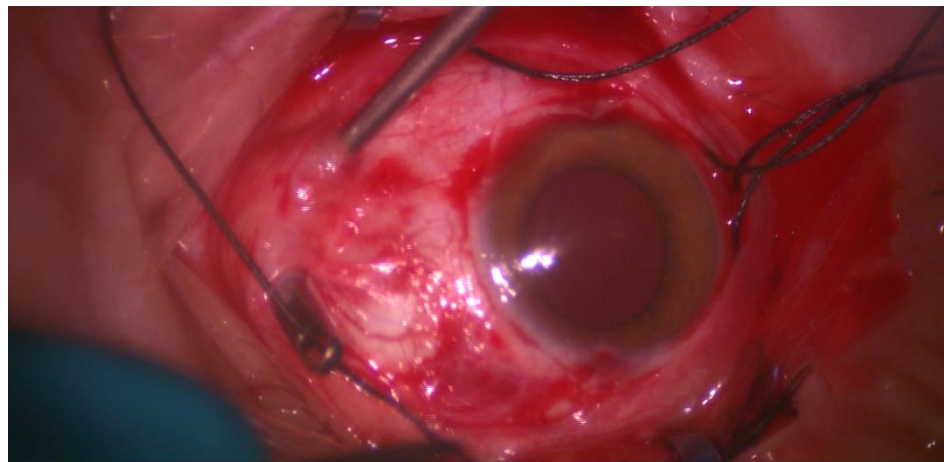


Рисунок 10 - Этап мобилизации прямых мышц с проведением швов-держалок.

Далее при помощи линейки и хирургического маркера на пломбе ставили метку длины, рассчитанной накануне (на программе для ЭВМ, свидетельство RU 2020666963), после чего пломбу пересекали ножницами, удлиняя ее на 1 см – для более удобного проведения под прямыми мышцами и дальнейшей фиксации стык в стык (Рисунок 11).




Рисунок 11 - Предоперационное измерение длины пломбы с помощью линейки.

Следующим этапом фиксировали к склере пломбу в четырех секторах глазного яблока П-образными (матрасными) швами, прошивая на $\frac{3}{4}$ ее толщины. Это обеспечивало надёжную фиксацию пломбы и исключало прорезание нити. Протяженность интрасклерального хода иглы составляла 3-4 мм, при этом каждый из швов располагался на расстоянии 1 мм по обе стороны от края пломбы. На глазах с тонкой или рыхлой склерой глубину вкола иглы и протяженность интрасклерального хода уменьшали или увеличивали, соответственно. В качестве шовного материала использовали мерсилен 5-0 с режущей иглой или полипропилен 6-0 с круглой иглой. Полипропилен 6-0 с круглой иглой был предпочтительнее при тонкой и рыхлой склере (Рисунок 12).

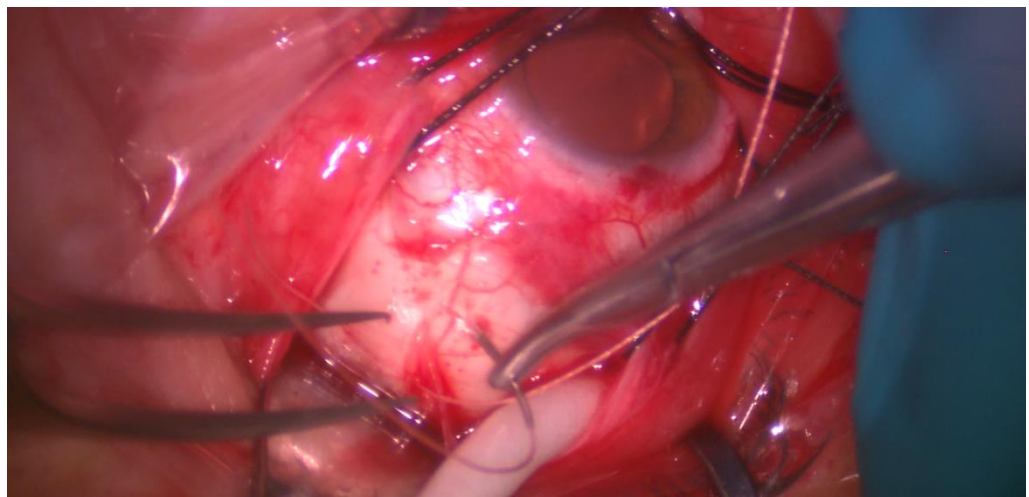


Рисунок 12 - Этап наложения П-образного шва на склере с дальнейшей фиксацией пломбы.

При планировании бездренажной техники перед наложением пломбы для профилактики ишемии ДЗН выполняли парацентез роговицы с частичным выпуском влаги из передней камеры. Дренирование СРЖ осуществляли при высоких ОС в случае выраженного паралакса положения разрыва, например, на склоне отслоенной сетчатки (1); в случае вала вдавления с высоким риском некорректного позиционирования пломбы (2); для прилегания свежей отслойки сетчатки в макуле (3); при старой отслойке сетчатки для ускорения процесса резорбции вязкой СРЖ (4). Мы не ставили своей целью достичь полного прилегания сетчатки во время операции, поскольку при корректном наложении пломбы напротив разрывов и правильной оценке силы и вектора тракции остатки СРЖ, как правило, рассасываются самостоятельно в послеоперационном периоде.

Следует подчеркнуть, что дренирование СРЖ является ответственным хирургическим этапом, при выполнении которого возможны серьезные осложнения, способные нивелировать анатомический и функциональный результат всей операции. Поэтому учитывали все имеющиеся нюансы ОС у каждого пациента. Манипуляцию выполняли, как правило, в области наибольшей высоты отслойки, на отдалении от вортикозных вен, начинали с разреза склеры длиной 2-4 мм, который затем продлевали на всю глубину до хориоидеи. Протяженность разреза определялась толщиной склеры – при тонкой она была короче, при толстой – длиннее (Рисунок 13).

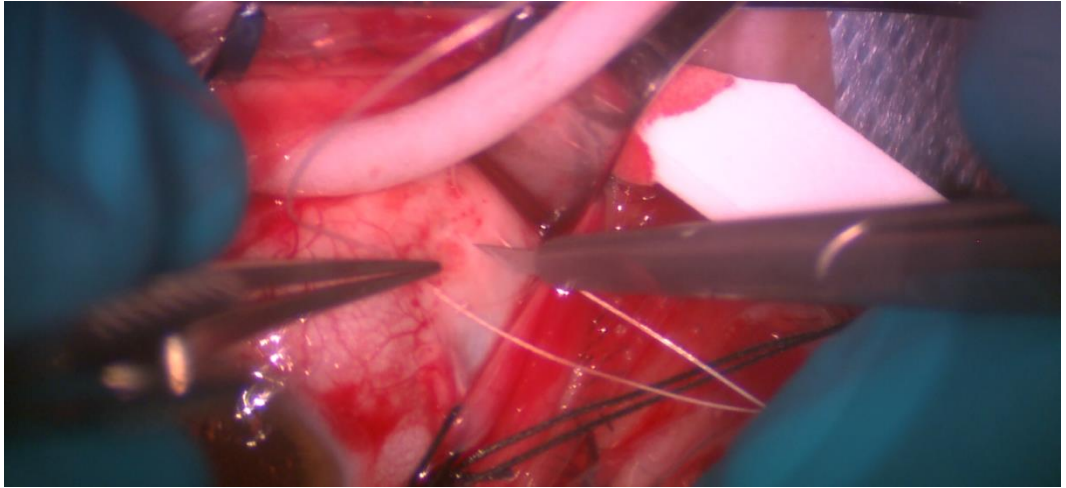


Рисунок 13 - Склеротомия в предполагаемой области дренирования субретинальной жидкости.

Предварительно коагулировали игольчатым наконечником диатермокоагулятора сосуды хориоидеи в месте будущей перфорации, затем этим же наконечником выполняли прокол и дозированно под визуальным контролем выпускали СРЖ (Рисунок 14).

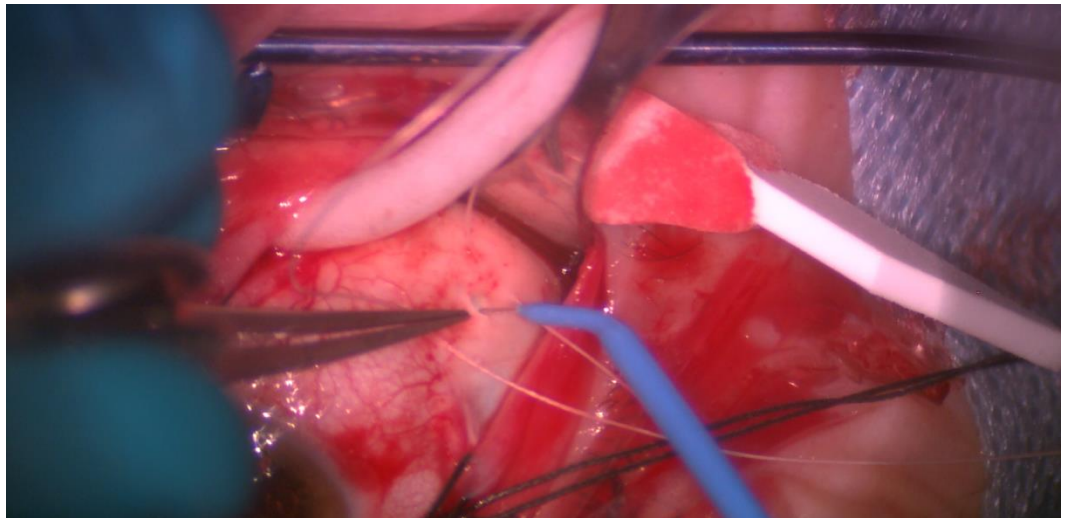


Рисунок 14 - Диатермокоагуляция хориоидеи.

При риске кровотечения дренирование СРЖ выполняли эндолазерным зондом. Хориоидопунктуру выполняли бесконтактно, формируя разрез склеры длиной ≈ 2 мм, добиваясь хорошей визуализации сосудов хориоидеи. Параметры лазерного воздействия подбирали индивидуально. В зависимости от толщины хориоидеи процедуру начинали с мощности 100 мВт с экспозицией 150 мс. Предварительно коагулировали сосуды хориоидеи, нанося 2-3 сливных

коагулята вдоль склерального разреза и располагая дистальный конец лазерного зонда на расстоянии 3-5 мм от прижигаемой поверхности. Далее пунктировали хориоидею: мощность излучения увеличивали на 20 мВт, экспозицию уменьшали до 100 мс, наносили 1-2 коагулята до формирования отверстия и выпускания СРЖ. Скорость вытекания СРЖ контролировали, при необходимости выполняли лёгкую склеропрессию. В случае толстой хориоидеи, когда мощность лазерного излучения была недостаточной для формирования сквозного отверстия, параметры мощности эскалационно повышали на 20 мВт до достижения необходимого эффекта, сохраняя при этом прежнюю экспозицию (Рисунок 15). По данной методике был получен патент РФ на изобретение №2807872 “Способ циркулярного экстрасклерального пломбирования с дренированием субретинальной жидкости”.

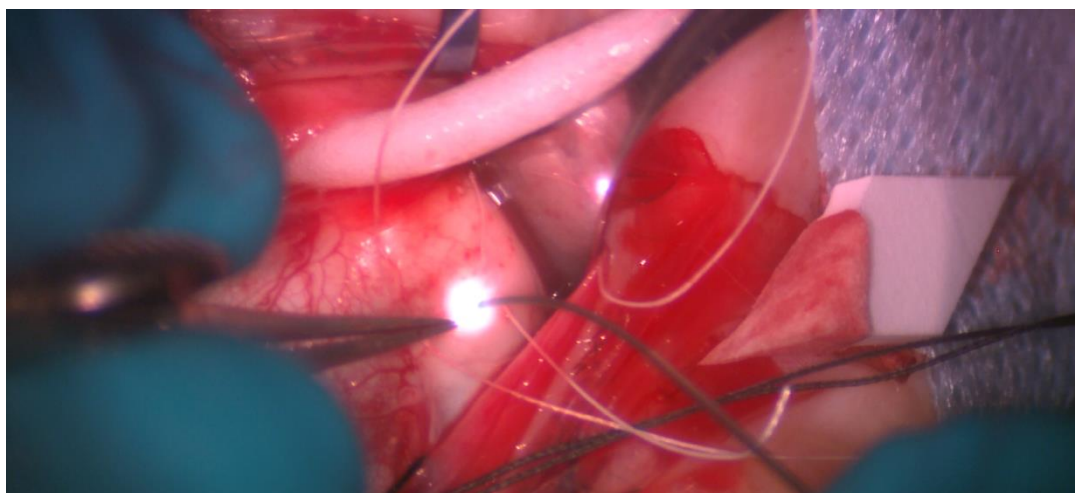


Рисунок 15 - Этап хориоидотомии с помощью эндолазерного наконечника

После дренирования СРЖ склеральный разрез ушивали викрилом 8-0, пломбу укорачивали до необходимой длины, ориентируясь на метку маркера, концы соединяли встык при помощи хирургических зажимов и сшивали матрасным швом мерсиленом 5-0 или полипропиленом 6-0 (Рисунок 16). При необходимости дозировано повторно выпускали влагу передней камеры через парацентез; проводили визуальный контроль сосудов ДЗН.

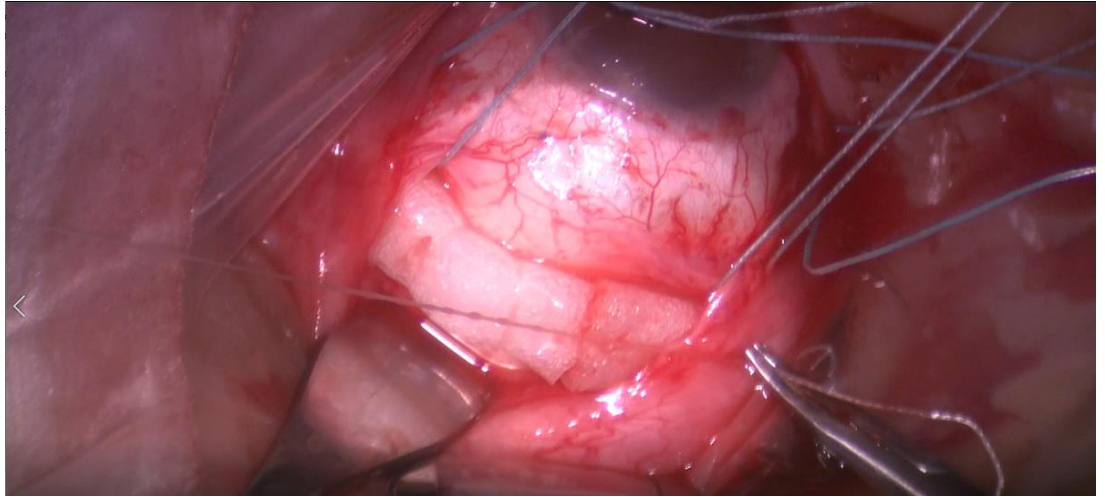


Рисунок 16 - Сшивание концов пломбы встык.

У пациентов с тонкой конъюнктивой укладывали тононову оболочку вокруг пломбы, подшивая ее к склере. Операцию завершали наложением викриловых швов 8-0 на конъюнктиву.

Сравнительный анализ данных длины окружности экватора глаза, полученных в результате предоперационной диагностики и интраоперационного измерения.

Осуществляли контроль данных, полученных на этапе диагностики.

Для этого у пациентов основной группы измеряли интраоперационно длину окружности глазного яблока: 1-ю группу составили пациенты с ПЗО < 27 мм, у которых длину экваториальной окружности рассчитывали по длине ПЗО глаза, 2-ю группу составили пациенты с ПЗО >27 мм, у которых расчёт проводили по результатам В-сканирования. Длину окружности рассчитывали по формуле: $ДО = \pi \cdot (8,05 + 0,66 \cdot ПЗО)$ (см. раздел 3.2.).

Согласно предоперационным расчетам, длина экваториальной окружности в 1-й группе составила: от 59,6 до 84,52 мм. (М ср.= 74,26±0,37), при контрольном измерении от 60 до 84,32 мм (М ср.= 73,48±0,41) (p >0,05), во 2-й группе соответственно: от 80,13 до 92,63 (М ср.=82,4±0,1), в контрольном измерении от 81,3 до 92,7 мм. (М ср. = 84,1±0,25) (p >0,05), т.е. статистически значимой разницы между дооперационным и интраоперационным результатом не выявили. Полученные данные представлены в таблице 4.

Таблица 4 – Результаты сравнительного анализа предоперационной диагностики и интраоперационных измерений длины окружности экватора глазного яблока ($M \pm m$).

	Длина окружности расчётная	Длина окружности измеренная интраоперационно
1-я группа (по ПЗО) n= 10	от 59,6 до 84,52 (74,26±0,37)	от 60 до 84,32 (73,48±0,41)
2-я группа (по ЭДГ) n= 10	от 80,13 до 92,63 (82,4±0,1)	от 81,3 до 92,7 (84,1±0,25)

Примечание: различия не значимы на уровне $p > 0,05$.

4.2. Результаты измерения высоты вала вдавления после наложения круговой склеральной пломбы методом ультразвукового сканирования и обоснование полученных данных

Проверяли достоверность и надежность расчётов, выполненных по разработанной формуле, по высоте вала вдавления, образующегося в результате экстрасклерального пломбирования. Оптимальным способом визуализации и контроля измерения этого показателя стал метод ультразвукового В-сканирования. Однако, исходно мы встретились с определенными техническими сложностями. Так, вследствие физических характеристик материала пломбы, ультразвуковые волны рассеивались и В-сканирование становилось невозможным или затрудняло определение высоты вала вдавления. Для решения этой проблемы у каждого пациента основной группы (50 глаз) высоту вала вдавления измеряли тремя способами и на основании полученных значений рассчитывали относительную погрешность каждого из них [15]:

$$\text{Погрешность (\%)} = \frac{\text{вал вдавления (мм) по одному из методов}}{\text{средняя величина вала вдавления (мм)}} \times 100\%$$

Допустимой считали погрешность менее 5%, что составляло менее 0,1 мм при высоте вала вдавления в 1,5 мм, и не имело клинической значимости.

Первый способ заключался в построении хорды между точками у основания вала вдавления и перпендикуляра к ней от вершины вала на экране монитора прибора. Расстояние между вершиной и точкой пересечения с хордой принимали за высоту вала (Рисунок 17). Погрешность этого метода составила 0,45% (от 1,43 до 1,9 мм. ($1,66 \pm 0,06$)).

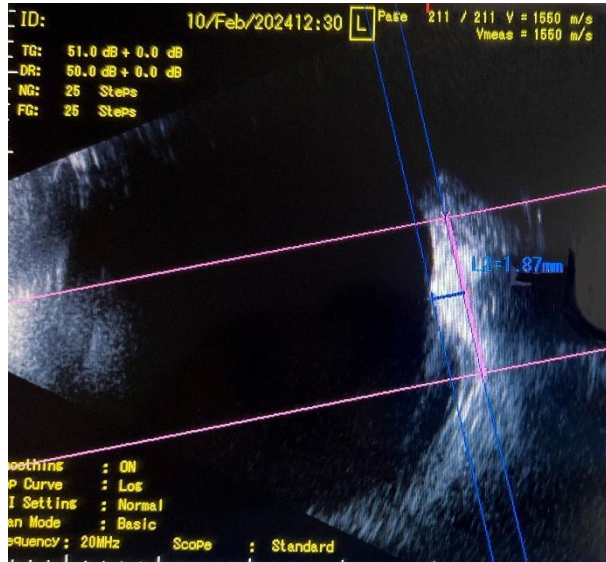


Рисунок 17 – На снимке В-скана пример определения высоты вала вдавления по средствам хорды в основании.

Второй способ осуществлялся посредством построения предполагаемого профиля заднего сегмента глаза в проекции вала вдавления с помощью инструмента «Area» в программном обеспечении В-сканера UD-8000. Далее от вершины вала к пересечению с предполагаемым профилем опускался перпендикуляр (Рисунок 18). Погрешность данного метода составила 2,3% (от 1,47 до 1,87 мм ($1,74 \pm 0,04$)).

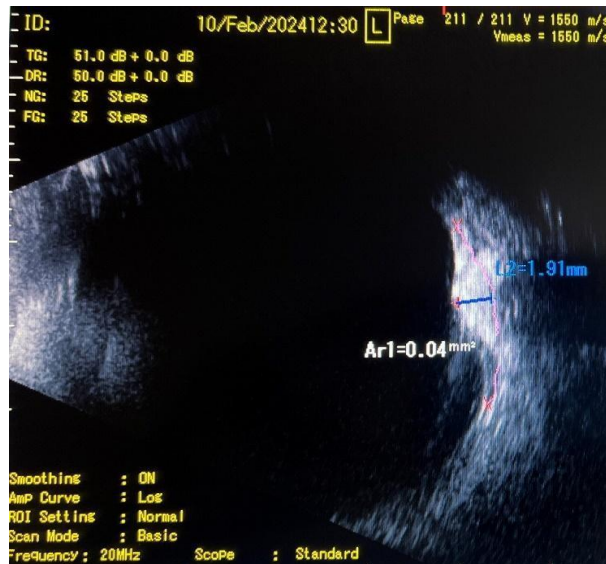


Рисунок 18 – В-скан снимок с примером определения вала вдавления с помощью кривой «продолжения» профиля заднего отрезка.

Третьим способом измеряли также с построением хорды по касательной от вершины вала вдавления, от которой далее к заднему сегменту, а именно, к основанию вала опускался перпендикуляр (синий отрезок) (Рисунок 19). Погрешность данного метода составила 2,25% (от 1,45 до 1,85 мм; $1,71 \pm 0,07$).

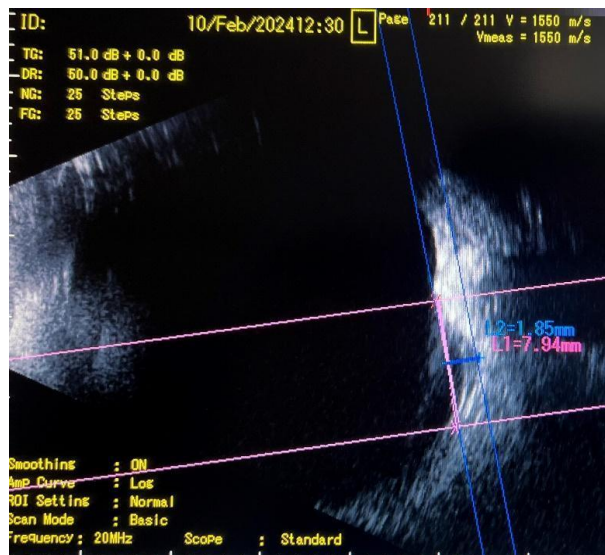


Рисунок 19 – На снимке В-скана пример определения вала вдавления с помощью проекции вершины вала.

На основании полученных результатов можно было утверждать о корректности измерений высоты вала вдавления, получаемых при В-сканировании всеми 3 способами, погрешность измерений которых не

превышает 5% (менее 0,1 мм.), что является допустимым для их объективной оценки.

В дальнейшем мы приняли решение измерять высоту вала вдавления первым способом, заключающимся в построении хорды между точками у основания вала вдавления и перпендикуляра к ней от вершины вала, поскольку именно этот метод имел наименьшую погрешность (0,45%). Показатели величин вала вдавления и процент погрешности представлены в таблице 5.

Таблица 5 - Показатели величины вала вдавления разными способами с погрешностью.

Метод измерения	Величина вала вдавления	Погрешность
Способ 1	от 1,43 до 1,9 мм (1,66±0,06)	0,45%
Способ 2	от 1,47 до 1,87 мм (1,74±0,04)	2,3%
Способ 3	от 1,45 до 1,85 мм (1,71±0,07)	2,25%

Результаты измерения высоты вала вдавления в обеих группах. Показатели высоты вала вдавления через 6 месяцев после операции варьировались в основной группе от 1,43 до 1,9 мм (1,66±0,06), в контрольной – от 1,9 до 2,67 мм (2,26±0,11), что свидетельствовало о более высокой точности ($p < 0,001$) метода с применением персонализированного расчёта длины круговой пломбы (Рис. 19). На основании данных однофакторного дисперсионного анализа ($F_{кр}=2,21$ критическое, и $F_{набл}=4,32$ наблюдаемое), можно было утверждать о статистически значимом снижении вариабельности значений данного показателя по сравнению с традиционным методом. Это указывало на надежность и точность измерений, а также, на целесообразность применения разработанного метода в клинической практике. Хорошая воспроизводимость результатов в каждом персонализированном случае позволяла говорить о

стандартизации хирургического этапа наложения круговой пломбы. Это стало возможным благодаря четко отработанному унифицированному алгоритму действий, который начинался на этапе предоперационной подготовки и выполнения расчета длины пломбы по разработанной программе, учитывающей персонализированные индивидуальные параметры глаза с ОС. Это практически исключало субъективную оценку хирурга (Рисунок 20).

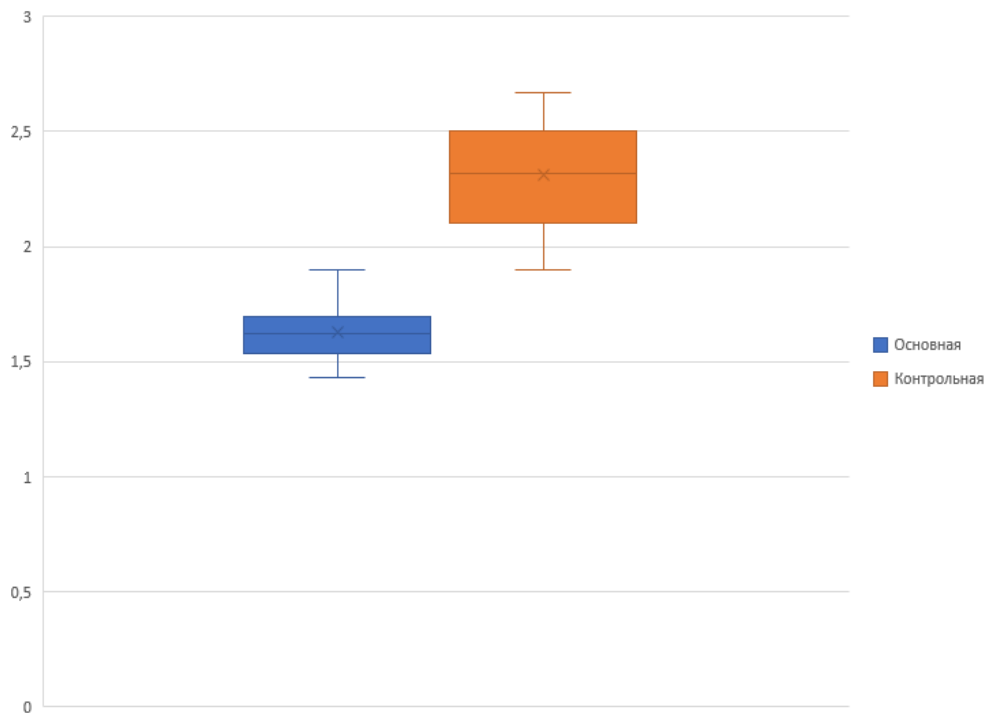


Рисунок 20 – Результаты исследования высоты вала вдавления через 6 месяцев после операции кругового склерального пломбирования в обеих группах (мм).

4.3 Сравнительный анализ клинико-функциональных результатов лечения отслойки сетчатки при использовании разработанного и традиционных хирургических методов

Хирургическое вмешательство в обеих группах прошло без осложнений. В контрольной группе в 11 случаях (из 60) потребовалась интраоперационная коррекция высоты вала вдавления., в основной группе данная манипуляция не потребовалась ни в одном случае.

Полное прилегание сетчатки в основной группе было достигнуто в 47 случаях (94%), в контрольной – в 56 (93%) ($p > 0,05$). Срок полной адаптации в

обеих группах варьировался от 1 до 7 суток. Частичное прилегание сетчатки наблюдали в основной группе в 3 случаях, в контрольной – в 4х.

Рецидив ОС в отдалённом сроке наблюдения возник в основной группе в 2 случаях (4%), в контрольной – в 14 (23%). Таким образом, полное прилегание сетчатки в основной группе наблюдали в 90 % (в 45 случаях), в контрольной – в 70% (в 42 случаях, $p < 0,05$). Рецидив произошел спустя 5 -21 суток ($7,4 \pm 2,3$) в основной группе и в сроки от 6 до 19 ($7,33 \pm 1,7$) в контрольной группе, соответственно ($p > 0,05$).

Причиной частичного прилегания/рецидива ОС стало некорректное позиционирование пломбы (по 1 случаю в обеих группах), прогрессирование ПВР ($n=2$ в основной, $n=4$ в контрольной группе) и недиагностированный разрыв сетчатки ($n=2$ и $n=3$, соответственно). В 10 случаях контрольной группы рецидив ОС был вызван разблокированием разрыва вследствие избыточной высоты вала вдавления; рецидивов ОС в основной группе не наблюдали (Таблица 6).

У всех пациентов с рецидивом ОС или частичным прилеганием сетчатки была выполнена витрэктомия с эндотампонадой витреальной полости.

Таблица 6 – Анатомический статус сетчатки в обеих группах в позднем послеоперационном периоде

Характеристика	Группа 1	Группа 2
Полное прилегание сетчатки	45 (90%)*	42 (70%)*
Частичное прилегание сетчатки	3	4
Рецидив ОС	2*	14*

Примечание: * различия значимы на уровне $p < 0,05$.

Динамика показателей кератометрии и сферического эквивалента

Кератометрия в 1-е сутки после операции в основной группе составила: К1 – от 40,5 до 45,5 D ($42,83 \pm 0,59$), К2 – от 40,25 до 43,5 D ($41,31 \pm 0,53$), в контрольной группе: К1 – от 41,25 до 46,75 D ($43,92 \pm 0,33$), К2 – от 39,75 до 44,25 D ($42,31 \pm 0,27$). То есть, в основной группе имелась тенденция к уплощению роговицы, однако статистически достоверной разницы с показателями контрольной группы не получено ($p > 0,05$).

Сферэквивалент увеличился в обеих группах: в основной он составил от 0 до -15,25 D ($-6,08 \pm 0,98$), в контрольной – от 0 до -15 D ($-7,07 \pm 0,9$) ($p > 0,05$). Динамика показателей кератометрии и сферического эквивалента на первые сутки представлены в таблице 7.

Таблица 7 – Динамика показателей кератометрии и сферического эквивалента на 1-е сутки после операции в обеих группах ($M \pm m$).

Показатель	Основная группа (n=50)			Контрольная группа (n=60)		
	Пред/оп	1 сутки	Δ	Пред/оп	1 сутки	Δ
К1, D	$43,17 \pm 0,4$	$42,83 \pm 0,59$	$-0,26 \pm 0,18$	$43,79 \pm 0,28$	$43,92 \pm 0,33$	$0,17 \pm 0,09$
К2, D	$42,12 \pm 0,4$	$41,31 \pm 0,53$	$-0,65 \pm 0,3$	$42,27 \pm 0,22$	$42,31 \pm 0,27$	$0,15 \pm 0,04$
S.E., D	$-4,67 \pm 0,76$	$-6,08 \pm 0,98$	$1,41 \pm 0,67$	$-4,21 \pm 0,95$	$-7,07 \pm 0,9$	$2,76 \pm 0,86$

Примечание: Динамика по всем параметрам основной и контрольной групп не различается ($p > 0,05$).

Через 1 месяц показатели кератометрии в основной группе определялись на уровне: К1 – от 40,5 до 46,25 D ($43,86 \pm 0,58$), К2 – от 40,0 до 45,75 D ($42,44 \pm 0,53$), в контрольной: К1 – от 41,5 до 46,25 D ($43,54 \pm 0,63$), К2 – от 41,25 до 44,75 D ($42,39 \pm 0,51$). Сферозэквивалент оставался стабильным: в основной группе – от -0,75 до -15,75 D ($-6,37 \pm 1,12$), в контрольной – от 0 до -15,5 D ($-6,95 \pm 1,12$) (Таблица 8).

Таблица 8 – Динамика показателей кератометрии и сферического эквивалента через 1 месяц после операции в обеих группах

Показатель	Основная группа (n=50)			Контрольная группа (n=60)		
	Пред/оп	1 месяц	Δ	Пред/оп	1 месяц	Δ
К1, D	$43,17 \pm 0,4$	$43,86 \pm 0,58$	$0,69 \pm 0,38$	$43,79 \pm 0,28$	$43,54 \pm 0,63$	$-0,25 \pm 0,4$
К2, D	$42,12 \pm 0,4$	$42,44 \pm 0,53$	$0,32 \pm 0,46$	$42,27 \pm 0,22$	$42,39 \pm 0,51$	$0,12 \pm 0,33$
S.E., D	$-4,67 \pm 0,76$	$-6,37 \pm 1,12$	$1,7 \pm 0,93$	$-4,21 \pm 0,95$	$-6,95 \pm 1,12$	$2,74 \pm 1,1$

Примечание: Динамика по всем параметрам основной и контрольной групп не различается ($p > 0,05$).

Через 6 месяцев показатели кератометрии составили: К1 – 40,75-46,0 D ($42,52 \pm 0,64$), К2 – 40,5-45,5 D ($41,3 \pm 0,64$), сферозэквивалента – от -0,75 до -15,5 D ($-5,17 \pm 0,79$). В контрольной группе кератометрия равнялась: К1 – от 41,5 до 46,75 D ($43,36 \pm 0,52$), К2 – от 41,25 до 44,25 D ($42,07 \pm 0,46$), показатели сферозэквивалента – от -0,75 до -16,25 D ($-7,36 \pm 1,23$) (Таблица 9).

Таблица 9 – Динамика показателей кератометрии и сферического эквивалента через 6 месяц после операции в обеих группах ($M \pm m$).

Показатель	Основная группа (n=50)			Контрольная группа (n=60)		
	Пред/оп	6 месяц	Δ	Пред/оп	6 месяц	Δ
K1, D	43,17±0,4	42,52±0,64	- 0,55±0,34	43,79±0,28	43,36±0,52	-0,43±0,27
K2, D	42,12±0,4	41,3±0,64	- 0,82±0,54	42,27±0,22	42,07±0,46	-0,2±0,23
SEQ, D	-4,67±0,76	-6,17±0,79	1,5±0,67	-4,21±0,95	-7,36±1,23	3,15±0,46

Примечание: Динамика по всем параметрам основной и контрольной групп не различается ($p > 0,05$).

В обеих группах в послеоперационном периоде наблюдали увеличение данных S.E.: в основной группе разница к 6 месяцу составила в $1,45 \pm 0,36$ D, в контрольной – $3,07 \pm 0,56$ D ($p > 0,05$). Однако при сравнении с дооперационными показателями внутри групп прибавка сферэквивалента в контрольной группе существенно превышало дооперационные показатели ($p < 0,05$) (Рисунок 21).

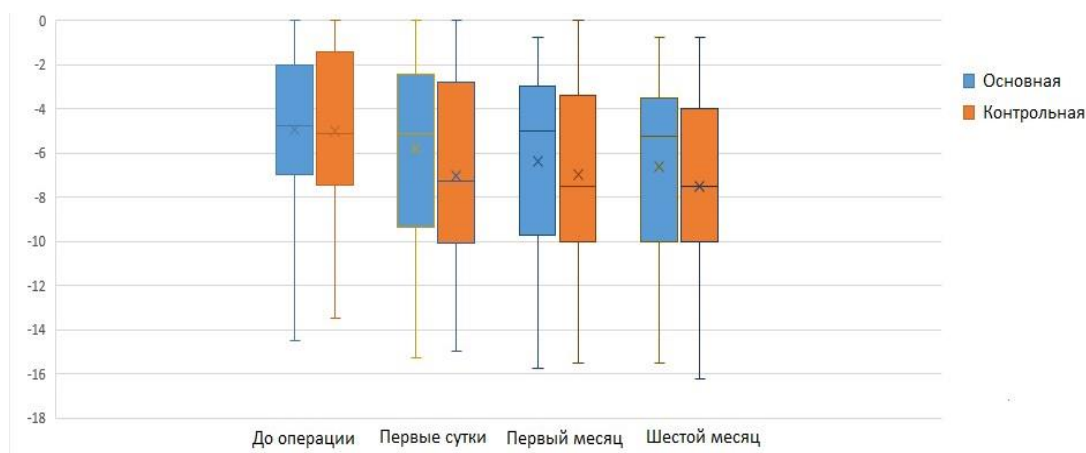


Рисунок 21 – Динамика показателей сферэквивалента в обеих группах
Роговичный астигматизм в обеих группах существенно не изменился ($p>0,05$) (Таблица 10).

Таблица 10 - Динамика роговичного астигматизма в обеих группах
($M\pm m$).

Срок наблюдения	Астигматизм, D	
	Основная Группа (n=50)	Контрольная Группа (n=60)
До операции	1,05±0,4	1,52±0,52
1 сутки	1,52±0,51	1,61±0,3
1 месяц	1,45±0,56	1,15±0,57
6 месяцев	1,22±0,64	1,29±0,49
Δ на 6й месяц	0,21±0,3	-0,27±0,19

Примечание: по всем характеристикам $p>0,05$ между основной и контрольной группами

Динамика величины внутриглазного давления представлена в таблице 11. На 1-е сутки величина ВГД в основной группе определялась на уровне от 6 до 28 мм. рт. ст. ($17,96\pm 1,08$), в контрольной – от 9 до 38 мм рт. ст. ($16,73\pm 0,8$). К 1-му месяцу ВГД было компенсировано как в основной – от 10 до 21 мм рт. ст. ($16,11\pm 1,29$), так и в контрольной группе – от 9 до 20 мм рт. ст. ($15,69\pm 1,12$), в т.ч. на фоне гипотензивной терапии (4 – в основной и 2 – в контрольной группе).

К 6-му месяцу ВГД в основной группе составило от 9 до 19 мм рт.ст. ($15,37 \pm 1,11$) в контрольной – от 8 до 18 мм рт.ст. ($13,19 \pm 0,66$).

Таблица 11 – Внутриглазное давление группам за период наблюдения
($M \pm m$)

	Перед операцией	1 сутки	1 месяц	6 месяц
Основная	$15,26 \pm 0,79$	$17,96 \pm 1,08$	$16,11 \pm 1,29$	$15,37 \pm 1,11$
Контрольная	$14,75 \pm 0,74$	$16,73 \pm 0,8$	$15,69 \pm 1,12$	$13,19 \pm 0,66$

Динамика показателей биометрии в течение 6 месяцев после операции представлена в таблице 12. Глубина передней камеры в основной группе уменьшилась на $0,13 \pm 0,04$ (от 2,84 до 4,31 мм ($3,47 \pm 0,12$)), в контрольной – на $0,2 \pm 0,1$ (от 3,2 до 3,97 мм ($3,28 \pm 0,08$)) ($p > 0,05$); толщина хрусталика – в основной группе составила от 3,38 до 4,4 мм ($3,85 \pm 0,1$), в контрольной – от до от 3,1 до 4,8 мм ($4,43 \pm 0,32$); ПЗО – основная группа от 24,75 до 30,74 мм ($26,4 \pm 0,42$). В контрольной группе глубина передней камеры варьировала от 3,2 до 3,97 мм ($3,28 \pm 0,08$), толщина хрусталика – от 3,1 до 4,8 мм ($4,43 \pm 0,32$), ПЗО – от 21,97 до 31,9 мм ($26,72 \pm 0,38$). Переднезадняя ось в обеих группах увеличилась: в основной на 0,61 мм, в контрольной – на 1,01 мм ($p > 0,05$); увеличение ПЗО относительно предоперационных показателей в контрольной группе оказалось существенным (с $25,68 \pm 0,31$ до $26,72 \pm 0,38$ мм., $p < 0,05$).

Таблица 12 - Динамика показателей биометрии глазного яблока в течение 6 месяцев после операции в обеих группах (M±m).

Показатель	Основная группа (n=50)				Контрольная группа (n=60)			
	До операции	6 месяцев	Δ	Уровень значимости (p)	До операции	6 месяцев	Δ	Уровень значимости (p)
Глубина передней камеры, мм	3,68±0,11	3,47±0,12	-0,13±0,04	>0,05	3,48±0,07	3,28±0,08	-0,2±0,1	>0,05
Толщина хрусталика, мм	3,9±0,1*	3,85±0,1*	-0,11±0,04	>0,05	4,11±0,12*	4,43±0,32*	-0,16±0,06	>0,05
Толщина роговицы, мкм	521,31±10,08	525,18±10,26	4,11±2,3	>0,05	540,6±12,18	542,25±1,11	2,64±1,4	>0,05
ПЗО	25,69±0,29	26,4±0,42	0,61±0,13	>0,05	25,68±0,31	26,72±0,38	1,01±0,26	<0,05

Примечание: * по четыре пациента в обеих группах имели артефакцию

Толщина роговицы в основной и контрольной группе существенно не изменилась (Таблица 12).

Функциональные результаты.

В 1-е сутки у пациентов основной группы МКОЗ колебалась на уровне 0,15 - 1,0 отн. ед. ($0,47 \pm 0,05$) и была значительно выше, чем у пациентов контрольной группы, в которой острота зрения варьировалась от 0,02 до 0,95 отн.ед. ($0,29 \pm 0,03$) ($p < 0,01$). Суммарные поля увеличились в обеих группах ($p > 0,05$) и составили: в основной – от 250 до 495 град. ($396,85 \pm 15,63$), контрольная - от 294 до 520 град. ($377,76 \pm 11,15$). Вместе с тем, у пациентов с изначально высокими суммарными показателями поля зрения, наблюдали незначительное уменьшение, что в большей степени связано с субъективным дискомфортом.

К первому месяцу показатели МКОЗ выровнялись: в основной группе они варьировались от 0,25 до 1,0 отн.ед. ($0,56 \pm 0,07$), в контрольной – от 0,1 до 1,0 отн.ед. ($0,42 \pm 0,05$). Суммарные поля зрения в основной группе оказались статистически более высокими ($p < 0,05$): от 387 до 505 град. ($445,25 \pm 11,15$), - в группе контроля от 325 до 495 град. ($384,16 \pm 20,79$).

К шестому месяцу наблюдения максимальная острота зрения в основной и контрольной группе стала равнозначной ($p > 0,05$), в основной группе составила от 0,3 до 1,0 до отн.ед. ($0,55 \pm 0,06$), в контрольной от 0,2 до 1,0 отн.ед. ($0,58 \pm 0,07$) (Рисунок 22).

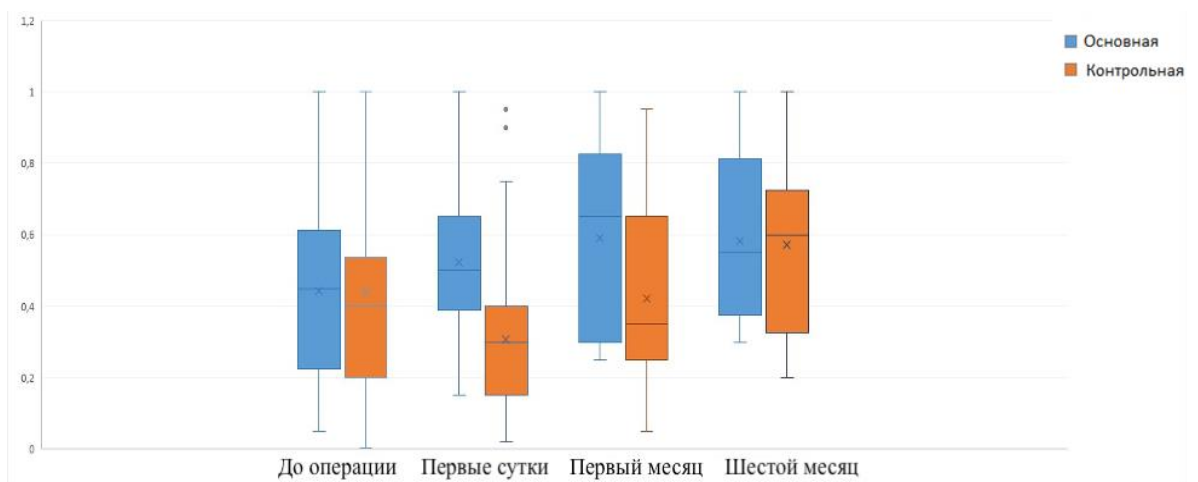


Рисунок 22 – Динамика максимально корригированной остроты зрения в обеих группах в течение 6 месяцев.

При этом статистически значимые различия сохраняются по полям зрения: в основной группе показатель был выше – от 397 до 525 град. ($453,92 \pm 20,94$) против – от 315 до 485 град. ($383,91 \pm 24,64$) в контрольной группе ($p < 0,05$). (Рисунок 23).

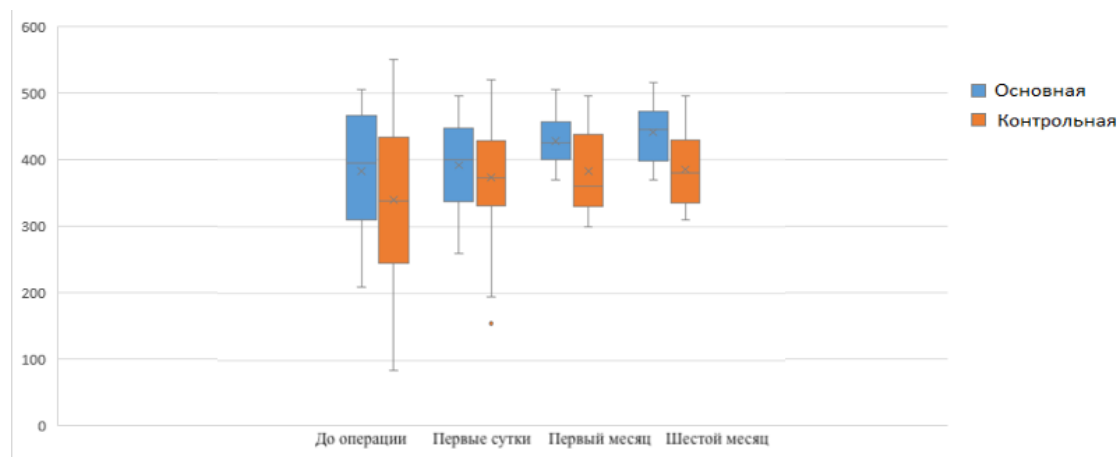


Рисунок 23 – Динамика суммарных полей зрения в исследуемых группах в течение 6 месяцев.

Стоит отметить большую среднюю величину суммарных полей зрения основной группы в сравнении с контрольной, не смотря на отсутствие статистически достоверной разницы.

4.4 Сравнительный анализ клинической безопасности кругового склерального пломбирования на основе собственной технологии с традиционным хирургическим лечением регматогенной отслойки сетчатки

Характеристика ранних и поздних послеоперационных осложнений, выявленных в результате анализа представлена в таблице 13.

Таблица 13 – Сравнительные показатели осложнений в исследуемых группах и при витрэктомии

Осложнения	Основная группа	Контрольная группа	Уровень значимости	Витрэктомия (данные литературы)
Ранние послеоперационные осложнения				
Послеоперационный иридоциклит	2%	15%	$p < 0,05$	1,9-2,6%
Гипотония	2%	1,66%	$p > 0,05$	1,5-3%
Офтальмогипертензия	8%	2%	$p > 0,05$	7-10%
Поздние послеоперационные осложнения				
Катаракта	2%	13,3%	$p < 0,05$	до 80%
Витреит/ увеит	2%	13,3%	$p < 0,05$	1-3%
Эндофтальмит	0%	0%	$p > 0,05$	0,25%
КМО/ эпимакулярный фиброз	0/2%	8,33/11,7%	$p < 0,05$	5-10/2-7%
Синдром необъяснимой потери зрения	0%	0%	$p > 0,05$	20%
Процент успеха	90%	70%	$p < 0,05$	до 95%

В раннем послеоперационном периоде в основной группе наблюдали: отек роговицы (1 глаз, 2%), офтальмогипертензию (4; 8%), отслойку хориоидеи (1 глаз; 2%), фибринозный экссудат в передней камере (1 глаз; 2%). В контрольной группе отмечали: офтальмогипертензию (2 глаза; 3,33%), отслойку хориоидеи (1 глаз; 1,66%), фибринозный экссудат в передней камере (9 глаз; 15%).

Отслойка хориоидеи в обеих группах наблюдалась в 1-е сутки после операции и была купирована консервативно в течение первой недели наблюдения.

Выпадение фибрина в передней камере наблюдали достоверно чаще в контрольной группе ($p < 0,05$).

Из других осложнений выявляли: катаракту (1 случай в основной группе и 8 – в контрольной, $p < 0,05$), витреит в задних отделах стекловидного тела (1 случай и 8 случаев, соответственно, $p < 0,05$), формирование эпиретинальной

мембраны в макуле (1 случай – в основной группе, 7 – в контрольной, $p < 0,05$), кистозный макулярный отек (5 случаев в контрольной группе), дистрофия (атрофия) ретинального пигментного эпителия на валу вдавления (1 и 6 соответственно, $p < 0,05$).

Таким образом, разработанный способ приводит к меньшему количеству осложнений в сравнении с традиционной технологией. При этом по уровню безопасности и клинической эффективности предлагаемая технология сопоставима (по данным опубликованных метаобзоров) [51,156] с витрэктомией (таблица 13).

4.5 Клинические примеры

Клинический случай 1. Пациентка К, 67 лет. Обратилась с жалобами на плавающие помутнения и «шторку» в верхнем поле зрения левого глаза, появившуюся в последние 2 недели. Анамнез не отягощен, травм и операций на глазах не было. Пациентке был установлен диагноз: Регматогенная распространенная отслойка сетчатки, ПВР (В стадия) левого глаза.

По предоперационным данным скорректированная острота зрения левого глаза составила: 0,55 sph -0,5 cyl -0,5 ax 70° = 0,95, суммарные поля зрения – 332°, величина ВГД (Pi) – 12 мм рт. ст. Данные биометрии: глубина передней камеры – 3,03 мм, толщина хрусталика – 4,8 мм, длина ПЗО – 23,95 мм. При офтальмоскопии выявлена отслойка сетчатки в нижнем секторе протяженностью с 4-х до 9-часов, меридиан от экватора до крайней периферии. Обнаружены клапанные разрывы среднего размера на 6 и 8 ч, решетчатая дегенерация с 12 до 1 часа с мелким дырчатым разрывом, макула прилежала. По данным В-сканирования: отслойка сетчатки средней высоты в нижнем секторе (Рисунок 24).

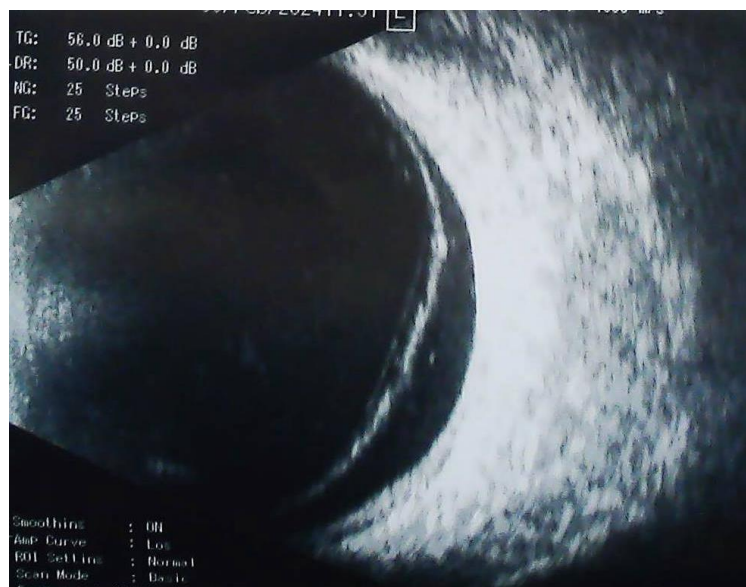

Рисунок 24 – Предоперационные данные В-сканирования. Отслойка сетчатки в нижнем секторе.

Пациентке проведено экстрасклеральное круговое вдавление склеры пломбой из пористого силикона диаметром 3 мм длиной 67,5 мм без дренирования СРЖ. Длина пломбы рассчитана с помощью разработанной программы.

На первые сутки после операции острота зрения левого глаза составила: 0,3 sph -1,0 cyl -0,5 ax 65° = 0,9; суммарные поля – 350°, величина ВГД (Pi) – 13 мм рт ст. По данным офтальмоскопии высота и протяженность отслойки сетчатки уменьшились, разрывы блокированы. По данным В-сканирования высота вала вдавления составила 1,61 мм (Рисунок 25).

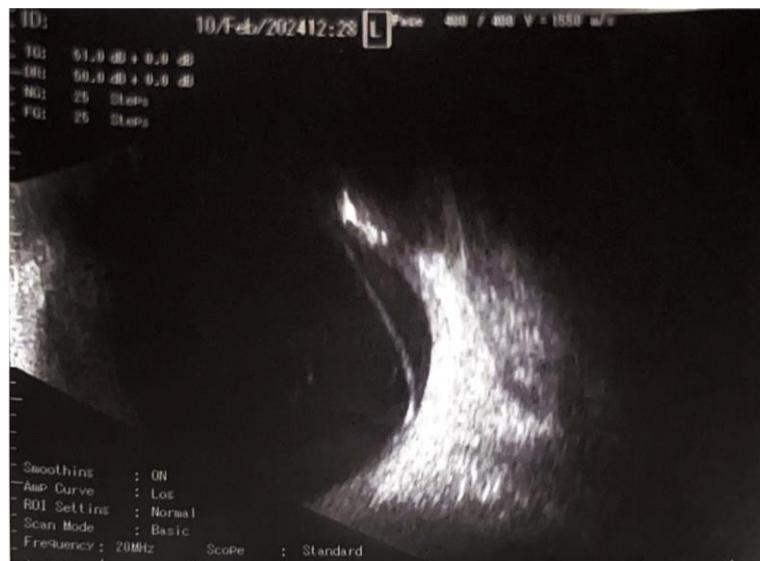

Рисунок 25 – Данные В-сканирования в 1-е сутки после операции

Через 1 месяц после операции острота зрения составила: 0,3 sph -2,0 cyl -0,75 ax 65° = 0,9; суммарные поля – 450°, величина ВГД (Pi) – 11 мм рт ст. Данные биометрии: глубина передней камеры – 3,0 мм, толщина хрусталика – 4,76 мм, длина ПЗО – 24,3 мм. Офтальмоскопически визуализировался круговой вал вдавления средней высоты, все разрывы были блокированы, сетчатка полностью прилежала. По данным В-сканирования высота вала вдавления составила 1,57 мм (Рисунок 26).

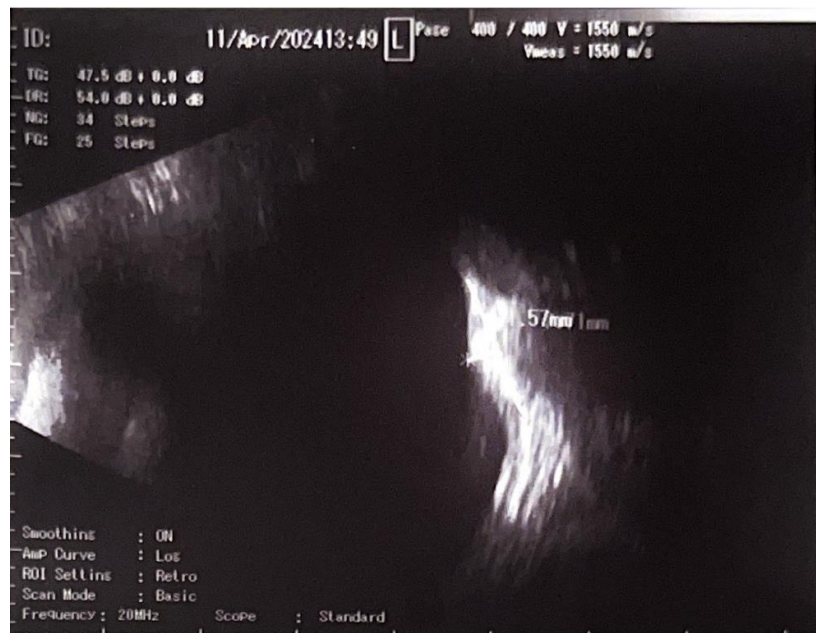

Рисунок 26 – Данные В-сканирования через 1 месяц после операции

Через 6 месяцев показатели остроты зрения, биометрии и высоты вала вдавления оставались неизменными; суммарные поля – 470° , величина ВГД (Pi) – 12 мм рт. ст. По данным офтальмоскопии вал вдавления и сетчатка в пределах средней периферии оставались без изменений.

Таким образом, в результате проведенного клинического исследования нами был разработан алгоритм собственной хирургической технологии кругового экстрасклерального пломбирования для лечения регматогенной отслойки сетчатки, основанной на персонализированном предоперационном расчете длины круговой пломбы с помощью разработанной нами компьютерной программы, интраоперационном измерении и подготовке пломбы для наложения на глазное яблоко и соединением её концов встык, с последующим послеоперационным контролем высоты полученного вала вдавления методом В-сканирования (Патент № 2807872, опубл. 21.11.2023, Способ циркулярного экстрасклерального пломбирования с дренированием субретинальной жидкости). Сравнительный анализ результатов инструментального измерения длины окружности глазного яблока в экваториальной зоне, выполненных во время операции, с расчётными данными (предоперационными), полученными на основе разработанных формул, основанных на параметрических показателях диагностического исследования, свидетельствуют о корректности формул и

обосновывает их применение в компьютерной программе. Высота вала вдавления, формирующаяся в результате наложения круговой пломбы, варьировалась от 1,43 до 1,9 мм ($1,66 \pm 0,06$), по сравнению с традиционным от 1,9 до 2,67 мм ($2,26 \pm 0,11$), что свидетельствует о достоверно более высокой его точности ($p < 0,001$). Меньшая вариабельность высоты вала вдавления ($F_{кр} = 2,21$ критическое, и $F_{набл} = 4,32$ наблюдаемое) позволяет утверждать о стандартизации хирургического этапа в виде унифицированного подхода к расчету индивидуальной длины круговой пломбы. Клинико-функциональные исходы лечения РОС с применением разработанной программы характеризуются повышением эффективности лечения в виде прилегания отслойки сетчатки (в 90% против 70%), снижения частоты послеоперационных осложнений (2% против 14%, $p < 0,05$), и более высокими функциональными показателями (МКОЗ $0,47 \pm 0,05$ против $0,29 \pm 0,03$, $p < 0,01$; поля зрения $453,92 \pm 20,94$ и $383,91 \pm 24,64$ $p < 0,05$).

ЗАКЛЮЧЕНИЕ

Отслойка сетчатки является одной из ведущих причин слабовидения среди пациентов трудоспособного возраста (около 90%) с инвалидизацией до 9%, что характеризует эту патологию как одну из наиболее социально значимых проблем. Отслойку сетчатки лечат хирургически, используют две основные технологии – склеральное пломбирование и витрэктомию с эндотампонадой газом, силиконовым маслом или жидким перфторорганическим соединением. Механизм анатомического успеха пломбирования заключается в формировании вала вдавления, направленного на ослабление витреоретинальных тракций и сближение нейроэпителия и пигментного эпителия сетчатки в проекции разрыва, на прерывание поступления жидкости из витреальной полости в субретинальное пространство. Полагают, что восстановленная транспортная функция ретинального пигментного эпителия способствует резорбции СРЖ в хориоидею. Высота вала вдавления является важной характеристикой СП, она зависит от размеров и формы пломбировочного материала, методики наложения фиксирующих швов. Несмотря на, свою относительную травматичность, этот вид операции сохраняет свои позиции в офтальмологической практике, обеспечивая более высокие клиничко-функциональные результаты по сравнению с современной витреоретинальной хирургией у некоторых категорий пациентов.

Склеральное пломбирование и витрэктомия с эндотампонадой по данным многоцентровых исследований, относительно сопоставимы по анатомической и функциональной эффективности лечения неосложненных форм РОС, к которым относятся отслойки с ПВР не более С2 стадии с небольшими ретинальными разрывами, локализованными к периферии от экваториальной зоны глазного дна. Так, по данным Sankurtaran V. et al. (2017) и Znaor L. et al. (2019), частота анатомического успеха СП в лечении неосложненных РОС варьирует в пределах 97% в факических и 93% - псевдофакических/афакических глазах, в то время как после витрэктомии эти показатели составляют 97 и 95%, соответственно.

Все методы СП можно условно разделить на 2 категории: секторальное (локальное) пломбирование и круговое склеральное пломбирование (КСП).

Эффективность локального СП снижается в течение 3 лет из-за ослабления формирующегося во время операции вала вдавления и возврата тракционного воздействия на сетчатку, поэтому этот вид операции применяется в неосложненных клинических случаях (на стадиях ПВР А и В).

Показания для КСП значительно шире. Метод применяется в лечении отслойки сетчатки с ПВР на стадиях до С2, поскольку выраженность кругового вала вдавления не изменяется со временем. Кроме того, КСП актуально в комбинации с витреоретинальным вмешательством хирургии – для создания новой “зубчатой линии” или дополнительного устойчивого ослабления витреоретинальных тракций.

Важнейшим этапом КСП является подбор длины круговой ленты для достижения оптимальной высоты вала вдавления, от которого зависит анатомический результат операции и возникновение ассоциированных с ним осложнений.

До настоящего дня эксперты-ретинологи не пришли к единому мнению, какой должна быть оптимальная высота вала вдавления. По данным литературы, она варьируется в диапазоне 1,0-1,5 мм. При меньшей высоте возможно неприлегание сетчатки вследствие недостаточного ослабления тракций даже при правильном позиционировании пломбы напротив разрыва, при избыточной высоте повышается вероятность развития осложнений, связанных с ишемией оболочек глазного яблока.

В свою очередь, высота вала вдавления определяется двумя факторами: (1) корректностью выбора длины пломбы и (2) степенью ее укорочения на экваторе. Попытки по выбору оптимальной величины укорочения круговой пломбы с целью сокращения осложнений при сохранении благоприятного анатомического результата были проведены и до нас. Первыми были Kreissig I. и Lincoff H. (1976), определившие, что степень укорочения круговой пломбы не должна превышать 10-15%. По их мнению, 10% укорочение обеспечивает адекватный вал вдавления высотой ≈ 1 мм. Между тем, авторы не проводили точных

измерений высоты вала, ассоциированных с минимальной частотой послеоперационных осложнений.

Лишь единичные публикации посвящены расчету оптимальной длины круговой пломбы. В них, как правило, используются не количественные, а качественные характеристики, такие как «низкий», «умеренный» или «слишком высокий» вал вдавления, аналогично трактуется и степень укорочения. Hamilton A. и Taylor W. в 1972 г. попытались стандартизировать формирование кругового вала вдавления высотой до 2 мм с помощью простой тригонометрической формулы, где для достижения указанной высоты экваториальный диаметр глаза и пломбы (диаметр предполагаемого вала) представлялись сопряженными окружностями с разницей в $2\pi \cdot (r-2\text{мм})$. Skondra D. et al. (2017) модифицировали методику «Hamilton A., Taylor W.», в которой вал вдавления имел высоту 1 мм. Согласно представленным результатам, при такой высоте вала вдавления авторам удалось добиться 100% прилегания сетчатки у всех 10 пациентов без признаков сопутствующих осложнений. На территории постсоветского пространства этим вопросом занимались Багдасарова Т.А. (1978) и Шишкин М.М. (1989), представившие свои методики, не получившие широкого распространения.

Таким образом, до настоящего времени остаются нерешенными главные вопросы экстрасклерального пломбирования: Какими должны быть длина круговой пломбы и высота вала вдавления для достижения оптимального клинического и функционального результата в лечении РОС?

Современные возможности компьютерного программирования раскрывают широкие возможности для изучения данной проблемы, и на основе нового технического сопровождения стандартизировать этот важный хирургический этап КСП, упростить освоение данного хирургического метода, определить реальную высоту вала вдавления при выборе оптимальной длины пломбировочного материала и повысить клинико-функциональную эффективность лечения ОС.

Исходя из вышеизложенного, целью настоящего исследования явилось разработать, обосновать и клинически апробировать хирургическую технологию

кругового склерального пломбирования на основе персонализированного расчета длины круговой пломбы при лечении регматогенной отслойки сетчатки.

Исследование проводили на базе АО «Екатеринбургский Центр МНТК «Микрохирургия глаза», (г. Екатеринбург) в период с марта 2023 по май 2024 гг.

На первом этапе нашего исследования мы разрабатывали программу расчёта персонализированной длины круговой пломбы с учетом размеров глазного яблока. Для этого на 180 глазах (90 пациентов) изучали взаимосвязь между размерами экваториального диаметра и переднезадней оси глазного яблока. Все пациенты были разделены на 3 группы (по 30 в каждой): 1-ю группу составили глаза с ПЗО от 19 до 23,5 мм, 2-ю – от 23,6 до 27 мм, 3-ю – более 27 мм. У пациентов 1-й и 2-й групп между ПЗО и ЭДГ был выявлен высокий коэффициент корреляции (R) – 0,89 и 0,87, соответственно, в 3-й группе – 0,57. На основании полученных данных были разработаны 2 формулы персонализированного расчета длины круговой склеральной пломбы: $L = 0,9\pi(8,05 + 0,66 \cdot \text{ПЗО})$ для глаз с ПЗО до 27 мм, и $L = 0,9\pi \cdot \text{ЭДГ}$ – для глаз с ПЗО более 27 мм. Первая формула ориентирована на данные стандартного измерения длины ПЗО глазного яблока, вторая – на данные предоперационного измерения величины ЭДГ методом А-сканирования. Обе формулы рассчитаны на 10% укорочение пломбы относительно длины окружности глаза в зоне экватора, что, является оптимальным, по данным наиболее авторитетных экспертов (I. Kreissig, 2015). Первый этап исследования завершили интеграцией в компьютерную программу формул для персонализированного расчета длины круговой склеральной пломбы.

Далее на основе полученной программы разрабатывали алгоритм технологии КСП и анализировали ее эффективность и безопасность в сравнении с традиционным методом. В клиническую часть исследования вошли 110 глаз (110 пациентов) с первичной регматогенной ОС в возрасте от 15 до 69 лет ($40,39 \pm 5,44$).

У всех пациентов применяли универсальную пломбу из пористого силикона диаметром 3 мм фирмы MedSil, Россия. Срок диспансерного наблюдения в обеих группах составил от 6 до 13 месяцев ($7,03 \pm 1,05$) месяцев.

Основными критериями включения явились: первичная регматогенная отслойка сетчатки, стадия ПВР не более C1 (по классификации Retina Society Terminology Committee 1983 года, США), прозрачные оптические среды, отсутствие в анамнезе альтернативных заболеваний сетчатки.

Критерии исключения: рецидивы отслойки сетчатки, ранее проведенные витреоретинальные операции, травмы глаза, помутнение роговицы, наличие глаукомы, макулярного разрыва, стадия ПВР более C1, воспалительные заболевания глаза, соматические заболевания в стадии обострения.

Технология кругового склерального пломбирования в контрольной группе соответствовала Федеральным клиническим рекомендациям по регматогенной отслойке сетчатки.

В начале клинической части исследования была разработана технология хирургического лечения РОС методом КСП. Разработанная технология заключалась в предоперационном измерении величины переднезадней оси и экваториального диаметра глаза (при ПЗО более 27 мм), последующем расчете на их основе персонализированной длины круговой пломбы с использованием компьютерной программы (ЭВМ свидетельство RU 2020666963), хирургическом этапе подготовки и наложения круговой пломбы на экваторе глазного яблока с соединением её концов встык и послеоперационным контролем высоты вала вдавления методом В-сканирования (патент РФ на изобретение №2807872 “Способ циркулярного экстрасклерального пломбирования с дренированием субретинальной жидкости”).

Разработанная технология хирургического лечения РОС методом КСП была использована в основной группе клинического исследования из 50 глаз (50 пациентов).

В контрольную группу вошли 60 глаз (60 пациентов), которые были прооперированы по традиционной методике оперативного лечения РОС.

Офтальмологический статус в сравниваемых группах по всем показателям не имел статистически значимых различий ($p > 0,05$).

В ходе исследования было установлено, что отсутствуют надежные и информативные способы измерения высоты вала вдавления. Высоту вала в литературе чаще характеризуют выражением “примерно”. Сложность измерения обусловлена физическими свойствами материала пломбы – пористого силикона, из-за которого во время В-сканирования не визуализируется задний край пломбы, примыкающий к склере из-за рассеивания ультразвука. Для решения этого вопроса были рассмотрены 3 варианта измерения высоты вала, методом В-сканирования. Погрешность каждого из них была изучена путём математических расчётов. По результатам проведенного исследования было выявлено, что все 3 варианта имели допустимую погрешность измерений (менее 5%) и могли использоваться в клинической практике. Однако для последующего клинического анализа мы выбрали методику с наименьшей погрешностью измерений (0,45%), заключающуюся в построении хорды между точками у основания вала вдавления и перпендикуляра к ней от вершины вала. Расстояние между вершиной и точкой пересечения с хордой принималось за высоту вала (рис. 16).

По результатам анатомо-топографического анализа было выявлено, что высота вала вдавления, формирующаяся в результате наложения круговой пломбы при применении разработанного хирургического этапа операции кругового склерального пломбирования, составила $1,66 \pm 0,06$ мм, против $2,26 \pm 0,11$ мм ($p < 0,001$), полученных традиционным методом. Вариабельность полученных значений ($F_{кр} = 2,21$, и $F_{набл} = 4,32$) позволяет утверждать о более высокой точности разработанной хирургической технологии и ее воспроизводимости (стандартизации).

Сравнительный клинико-функциональный анализ результатов лечения РОС разработанной технологией и традиционным методом КСП продемонстрировал преимущество собственной разработанной технологии в анатомическом прилегании сетчатки: достигнуто в 90% против 70 % случаев при

традиционной КСП, соответственно ($p < 0,05$). Функциональные показатели в основной группе также были достоверно выше. Так, показатели МКОЗ в раннем послеоперационном периоде (1-е сутки) в основной группе составили $0,47 \pm 0,05$, в контрольной – $0,29 \pm 0,03$ ($p < 0,01$), в отдалённые сроки наблюдения – $0,55 \pm 0,06$ и $0,58 \pm 0,07$ соответственно ($p > 0,05$). Суммарные показатели полей зрения в первый месяц после операции в основной группе достигли значения $445,25 \pm 11,15$ град, в контрольной – $384,16 \pm 20,79$ град ($p < 0,05$), в более поздние сроки – $453,92 \pm 20,94$ и $383,91 \pm 24,64$ соответственно ($p < 0,05$). Полученные результаты и МКОЗ, и суммарных полей зрения свидетельствуют о более ранней реабилитации пациентов при использовании разработанной технологии.

Кроме того, в контрольной группе после КСП в отдаленные сроки наблюдения (6 месяцев), отмечали значимое увеличение показателей сферозэквивалента (с $-4,21 \pm 0,95$ до $-6,17 \pm 0,79$ D ($p < 0,05$)) и ПЗО (с $25,68 \pm 0,31$ до $26,72 \pm 0,38$ мм ($p < 0,05$)). В основной группе наметилась лишь тенденция к увеличению (по сферозэквиваленту: с $-4,67 \pm 0,76$ до $-7,36 \pm 1,23$ D ($p > 0,05$), ПЗО: с $25,69 \pm 0,29$ до $26,4 \pm 0,42$ мм ($p > 0,05$))

При этом имело место значимое снижение частоты развития послеоперационных осложнений: выпадение фибрина в передней камере – 1 случай против 9 ($p < 0,05$), развитие катаракты – 1 пациент против 8 ($p < 0,05$), витреит в задних отделах стекловидного тела – 1 случай против 8 ($p < 0,05$), формирование эпимакулярной мембраны – 1 случай против 7 ($p < 0,05$), кистозный макулярный отек 0 против 5 ($p < 0,05$), дистрофия (атрофия) ретинального пигментного эпителия на валу вдавления – 1 против 6 ($p < 0,05$), что позволяло говорить о клинической безопасности применения разработанной технологии лечения РОС.

Таким образом, разработанная программа персонализированного расчета длины круговой пломбы и разработанная на ее основе хирургическая технология кругового склерального пломбирования для лечения отслойки сетчатки позволяет достигать оптимальных значений высоты вала вдавления, что повышает анатомическую эффективность КСП, снижает количество

послеоперационных осложнений и обеспечивает более высокие функциональные показатели у пациентов с ОС. Практическое внедрение разработанной технологии в рутинную клиническую практику позволит повысить уровень оказания офтальмологической помощи пациентам с РОС.

ВЫВОДЫ

1. Результаты оценки корреляционной зависимости между размером экваториального диаметра и длиной передне-задней оси глазного яблока обеспечили разработку следующих формул расчета персонализированной длины круговой пломбы (L) для формирования оптимальной высоты вала вдавления, достигаемой 10% укорочением пломбы относительно длины окружности глазного яблока на экваторе: при ПЗО до 27 мм: $L = 0,9\pi \cdot (8,05 + 0,66 \cdot \text{ПЗО})$; при $\text{ПЗО} \geq 27$ мм: $L = 0,9\pi \cdot \text{ЭДГ}$, которые практически реализованы в компьютерной программе планирования операции кругового склерального пломбирования при лечении регматогенной отслойки сетчатки (Программа для ЭВМ, свидетельство №2020666963, 18.12.2020).
2. Разработан, апробирован и внедрен в рутинную практику алгоритм хирургической технологии кругового склерального пломбирования для лечения регматогенной отслойки сетчатки, включающий предоперационное измерение передне-задней оси и экваториального диаметра (на глазах с ПЗО более 27 мм), персонализированный расчёт длины круговой пломбы на компьютерной программе, подготовку и наложение круговой пломбы на экваторе глазного яблока с соединением её концов встык и послеоперационный контроль высоты вала вдавления методом В-сканирования (Патент РФ № 2807872, опубл. 21.11.2023).
3. Установлено, что точность и воспроизводимость высоты вала вдавления ($1,66 \pm 0,06$ мм), полученного с помощью разработанной технологии кругового склерального пломбирования с персонализированным расчётом длины круговой пломбы, достоверно выше по сравнению с традиционным методом ($2,26 \pm 0,11$ мм, $p < 0,001$) при снижении вариабельности значений ($F_{кр} = 2,21$ и $F_{набл} = 4,32$), что свидетельствует о стандартизации выбора длины круговой пломбы.
4. Доказана более высокая клиническая эффективность технологии кругового склерального пломбирования, основанной на персонализированном расчёте длины круговой пломбы (по сравнению с традиционным методом), что подтверждается более высокой вероятностью полного прилегания сетчатки (90

против 70%, $p < 0,05$) и достижения функционального результата (МКОЗ $0,47 \pm 0,05$ против $0,29 \pm 0,03$, $p < 0,01$; поля зрения $453,92 \pm 20,94$ град против $383,91 \pm 24,64$ град, $p < 0,05$ соответственно).

5. Доказана клиническая безопасность разработанной технологии кругового склерального пломбирования с персонализированным расчётом длины пломбы, что подтверждается (по сравнению с традиционным методом лечения) снижением вероятности возникновения послеоперационных осложнений (выпадение фибрина – 2% против 15%; развитие катаракты – 2% против 13,3%; витреит/ увеит – 2% против 13,3%; ($p < 0,05$); эпимакулярный фиброз – 2% против 11,7%; ($p < 0,05$), кистозный отек макулы – 0% против 8,3%; ($p < 0,05$), атрофия ретинального пигментного эпителия на валу вдавления – 2% против 10,0% ($p < 0,05$).

ПРАКТИЧЕСКИЕ РЕКОМЕНДАЦИИ

1. Лечение регматогенной отслойки сетчатки методом кругового склерального пломбирования следует начинать с предоперационного измерения ПЗО и экваториального диаметра на глазах с ПЗО более 27 мм; измерение ЭДГ глазного яблока следует выполнять с помощью датчика А-скана в точке на линии экватора, которая определяется с помощью циркуля путем измерения расстояния от лимба, равного половине длины ПЗО с вычетом глубины передней камеры. Для точности измерения сканирование необходимо проводить в 4-х проекциях, полученные показатели усредняются.
2. Далее необходимо произвести персонализированный расчёт длины круговой пломбы с помощью зарегистрированной компьютерной программы «Circular Scleral Buckle Length» (доступ к установочному файлу программы: <https://cloud.mail.ru/public/GG6R/VeQRtz8uR?yqrid=EBnjKjgydWn>). При ПЗО глаза менее 27 мм расчет длины пломбы следует осуществлять по показателю длины ПЗО, при ПЗО более 27 мм – по величине ЭДГ, полученной в результате предоперационного А-сканирования.
3. Подготовку пломбы к операции кругового склерального пломбирования начинают с маркировки длины, полученной на компьютерной программе; перед наложением на глазное яблоко ее удлиняют на 1 см, а непосредственно перед сшиванием встык укорачивают до маркированной метки.
4. После наложения круговой пломбы осуществляют контроль высоты вала вдавления методом В-сканирования с построением хорды между точками у основания вала вдавления и перпендикуляра к ней от вершины вала. За высоту вала принимают расстояние между вершиной и точкой пересечения с хордой (погрешность измерения данной методики 0,45%).

5. Применение разработанной технологии целесообразно рассматривать при лечении неосложненной РОС у молодых (до 40 лет) пациентов, при РОС без ЗОСТ, на факических глазах, при единичных или круговых разрывах на крайней периферии за линией экватора, при ретинодиализе, при ПВР менее С1 включительно, и ПВР нижней локализации, а также в качестве дополнительного этапа при комбинированной хирургии с витрэктомией.

СПИСОК СОКРАЩЕНИЙ

ВГД – внутриглазное давление

ВГЖ – внутриглазная жидкость

ВЭ – витрэктомия

ЗГ - задний гиалоид

ЗОСТ - задняя отслойка стекловидного тела

КСП – круговое склеральное пломбирование

МКОЗ - максимальная корригируемая острота зрения

МКОЗ – максимально корригированная острота зрения

МЮ – модуль Юнга

ОКТ – оптическая когерентная томография

ПВР – пролиферативная витреоретинопатия

ПСЖ – персистирующая субретинальная жидкость

ПФОС – перфторорганическое соединение

ПЭС – пигментный эпителий сетчатки

РОС – регматогенная отслойка сетчатки

СМ – силиконовое масло

СРЖ – субретинальная жидкость

ЭСП/СП – экстрасклеральное/ склеральное пломбирование

BSS (balanced salt solution) – сбалансированный солевой раствор

IL (interleukin) – интерлейкины

VEGF (vascular endothelial growth factor)– фактор роста эндотелия сосудов

СПИСОК ЛИТЕРАТУРЫ

1. Алпатов, С.А. Возможности трансконъюнктивальной витрэктомии 27G/ С.А. Алпатов, А.Г. Щуко, В.В. Малышев // Современные технологии лечения витреоретинальной патологии – 2011: Сб. науч. статей / ФГУ «МНТК «Микрохирургия глаза». - М. - 2011. - С. 25-28.
2. Аль-Рашид, З.Ж. Изменения показателей качества жизни при оперативном лечении отслойки сетчатки. / З.Ж. Аль-Рашид, А.В. Малышев, О.И. Лысенко // Офтальмологические ведомости. - 2014. - Т. 7, № 2. - С. 23-29.
3. Багдасарова, Т.А. Комплексное лечение отслойки сетчатки с использованием первых отечественных силиконовых баллон-катетеров / Т.А. Багдасарова // Клиническая офтальмология. - 2007. - Т. 8, № 1. - С. 10-12.
4. Багдасарова, Т.А. Хирургическое лечение отслойки сетчатки с применением силиконовой резины: автореф. дис. ... канд. мед. наук. -м. / Т.А. Багдасарова. – Москва. - 1978. - 21 с.
5. Бауэр, С.М. Контакт сферической оболочки с упругим кольцом. / С.М. Бауэр, А.Н.Миронов // Вестник С.-Петербур. ун-та. Сер. 1. - 2007. - Т. 8, №3. - С. 111–114.
6. Бауэр, С.М. Простейшие модели теории оболочек и пластин в офтальмологии. / С.М. Бауэр, Б.А. Зимин, П.Е. Товстик // СПб.: Изд-во С.-Петербур.ун-та. - 2000. - С. 92.
7. Бауэр, С.М. Об изменении ригидности глаза после циркляжа. / С.М. Бауэр, А.Н.Миронов // В кн.: Биомеханика глаза. Сб. трудов II семинара. - М. - 2001. - С. 41 – 46.
8. Бимануальная техника эндовитреальной хирургии 27–29G в лечении ревматогенной отслойки сетчатки. / И.М. Горшков [и др.] // Офтальмохирургия. – 2012. – №2. – С. 6–10.
9. Биомеханические свойства склеры у лиц с различным типом рефракции. / Э.В. Егорова [и др.] // Офтальмохирургия. - 2015. - №. 4. - С. 65.

10. Вавилова, О.В. Регматогенная отслойка сетчатки и комплекс мер по улучшению исходов ее хирургического лечения: Автореф. дис. ... канд. мед. наук. / О.В. Вавилова. – Уфа. - 2004. – 24 с.
11. Вит, В.В. Строение зрительной системы человека. / В.В. Вит. – Одесса: Астропринт. - 2003. - С. 667.
12. Витреоретинальная хирургия. / Захаров В.Д. [и др.] // М. - 2003. - С. 164
13. Волков, В.В. Новые аспекты патогенеза, лечения и профилактики отслойки сетчатки / В.В. Волков, Р.Л. Трояновский // Актуальные проблемы офтальмологии. – М. - 1981. – С. 140-171.
14. Галимова, А.Б. Эволюция подходов к хирургическому лечению регматогенной отслойки сетчатки / А.Б. Галимова // Офтальмолог. ведомости. – 2011. – Т. 4, № 3. – С. 70-77.
15. ГОСТ Р ИСО 5725-1-2002. Точность (правильность и прецизионность) методов и результатов измерений. Часть 1. Основные положения и определения. – Введ. 2002-11-01. – С. 31.
16. Захаров, В.Д. Временная тампонада силиконом макулярных разрывов сетчатки/ В.Д. Захаров, Л.Э. Айрапетова // Офтальмохирургия. – 2000. – № 2. – С. 48–53.
17. Захаров, В. Д. Хирургия отслойки сетчатки: дис. ... канд. мед. наук / В. Д. Захаров. – Москва. - 1985. – 164 с.
18. Иомдина, Е.Н. Биомеханика глаза: теоретические аспекты и клинические приложения. / Е.Н. Иомдина, С.М. Бауэр, К.Е. Котляр // Москва: Реальное Время. - 2015. - С. 105-106.
19. Казайкин, В.Н. Тампонада витреальной полости жидкими заменителями стекловидного тела в хирургии гигантских ретинальных разрывов: Автореф. дис. ... канд. мед. наук / В.Н. Казайкин. – Екатеринбург. - 2000. – 26 с.
20. Кански, Дж.Дж. Заболевание глазного дна. / Дж.Дж. Кански, С.А. Милевски, Б.Э. Дамато // М. - 2009. - С. 268-270.

21. Краснов, М.М. Хирургия отслойки сетчатки с дренированием и без дренирования субретинальной жидкости/ М.М. Краснов, Н.Н. Пивоваров, Т.А. Багдасарова // Офтальмологический журнал. - 1973. - №3. - С. 135-137.
22. Куликов, А.Н. Биометрия и силиконовая тампонада витреальной полости глаза. Обзор. / А.Н. Куликов, Е.В.Даниленко, А.Р. Кузнецов // Офтальмология. - 2021. - Т.18, №4. - С. 769-777.
23. Куликов, А.Н. Ультразвуковая и оптическая биометрия глаза до и после кругового экстрасклерального пломбирования. / А.Н. Куликов, Е.В. Даниленко, А.Р. Кузнецов // Офтальмология. - 2022. - Т. 19, №3. - С. 493-499.
24. Мащенко, Н.В. Сравнительный анализ отдаленных результатов хирургического лечения первичной регматогенной отслойки сетчатки с использованием экстра- и интраокулярных подходов / Н.В. Мащенко, А.Ю. Худяков, Е.Л. Сорокин //Офтальмохирургия. - 2017. – № 2. – С. 17–22.
25. Минимально инвазивная хирургия отслойки сетчатки: руководство / И. Крейссиг [и др.]; под редакцией Бикбова М.М. - М. - Офтальмология. - 2015. - С. 195.
26. Об изменении прочности роговицы после эксимерных лазерных операций по поводу миопии. / С.М. Бауэр [и др.] // В кн.: Биомеханика глаза. Сб. трудов конференции. - М. - 2002. - С. 55–60.
27. Опыт акцентированного и динамического циркуляжа. / Пивоваров Н.Н. [и др.] // Реконструктивная офтальмохирургия. - М. - 1979. - С. 128–131.
28. Офтальмология: Национальное руководство / С.Э. Аветисов [и др.]. - М.: ГЭОТАР-Медиа. - 2022. - С. 17-26.
29. Паштаев, Н.П. Клиническая анатомия и физиология органа зрения / Н.П. Паштаев, А.Н. Андреев // учебное пособие. - М. - 2018. - С. 51-52.
30. Петрачков, Д.В. Необъяснимое снижение остроты зрения, ассоциированное с силиконовой тампонадой/ Д.В.Петрачков, А.В.Золотарёв, М.А. Артёмов//Современные технологии в офтальмологии. - 2018. - №1. - С. 276-278.

31. Прививкова, Е.А. Хирургическое лечение отслойки сетчатки с помощью надувных силиконовых баллонов. / Е.А. Прививкова, Н.Н. Пивоваров // Всесоюзный съезд офтальмологов. Тез. докл. - М. - 1985. - Т. 3. - С. 154 -155.
32. Проблемы хирургической реабилитации больных с первичной регматогенной отслойкой сетчатки. / Пивоваров Н.Н. [и др.] // В кн.: Реабилитация больных с патологией органа зрения. - Одесса. - 1986. - С. 406 - 408.
33. Сравнительная оценка результатов хирургического лечения регматогенной отслойки сетчатки / Д.О. Шкворченко [и др.] // Офтальмохирургия. - 2015. - №4. - С. 43– 50.
34. Сравнительный анализ хирургического лечения первичной регматогенной отслойки сетчатки методами эписклеральной и витреальной хирургии. / Н.В. Мащенко [и др.] // Современные технологии в офтальмологии. – 2014. – №1. – С. 77–78
35. Степанов, Ю.В. Современные проблемы отслойки сетчатки / Ю.В. Степанов, В.М. Петухов // Ерошевские чтения. - Самара. - 2007. - С. 405-408.
36. Тахчиди, Х.П. Применение перфтордекалина в хирургическом лечении отслоек сетчатки, осложненных пролиферативной витреоретинопатией. Физиологическая активность фторсодержащих соединений (эксперимент и клиника) / Х.П.Тахчиди, В.Н. Казайкин // Сб. научн. тр. – Пущино. - 1995. - С. 238-243.
37. Тахчиди, Х.П. Силиконовая тампонада в современной хирургии отслоек сетчатки/ Х.П.Тахчиди, В.Н. Казайкин // Вестн. офтальмологии. – 2004. – №2. – С. 41–47.
38. Тахчиди, Х.П. Сосновских Р.В. Проблемы и перспективы применения перфторуглеродов и силиконовых масел в лечении отслойки сетчатки. / Х.П.Тахчиди, В.Н. Казайкин // Новое в офтальмологии. – 2000. - №1. – С. 50-53.
39. Толмачева, М.Н. Наш опыт ламеллярной резекции склеры при отслойке сетчатки. / М.Н. Толмачева // Вестник офтальмологии. - 1961. - №2. - С. 47–51.

40. Трейдомед Инвест. Некоторые аспекты использования расширяющихся газов в офтальмохирургии. – (Электронный ресурс: <http://tradomed-invest.ru/text/text.html>) [Дата обращения: 01.01.2023].
41. Трояновский, Р.Л. Баллонирование при отслойках сетчатки с центральными разрывами. / Р.Л. Трояновский, О.А. Синявский // Тезисы докладов науч. конференции, посвященной 175 -летию первой в России и второй в мире кафедры офтальмологии. - 1993. - С. 155.
42. Трояновский, Р.Л. Опыт и развитие экстрасклерального баллонирования при отслойках сетчатки. / Р.Л. Трояновский, М.М. Шишкин, О.А. Синявский // Тезисы докладов VI съезда офтальмологов России. - М. – 1994. - С. 196.
43. Шишкин, М.М. Современная хирургия отслоек сетчатки. / М.М. Шишкин // М. МВМУ - 1996. - С. 38–64.
44. Шишкин, М.М. Эписклеральное круговое пломбирование в хирургии рецидивов регматогенной отслойки сетчатки на авитреальных глазах. / Шишкин М.М. [и др.] // Вестник офтальмологии. - 2022. - Т. 138, №6. - С. 65–69.
45. Эффективность пломбирования баллоном в реабилитации больных с отслойкой сетчатки. / С.А. Коротких [и др.] // Патология глазного дна. Конференция. Тезисы докладов. - М. -1986 - с. 143.
46. Эффективность применения 25–29 G хирургии в лечении регматогенной отслойки сетчатки с пролиферативной витреоретинопатией стадий А, В. / Н.В. Мащенко [и др.]// Современные технологии лечения витреоретинопатии. Сборник тезисов. - М. - 2014. – С. 65.
47. A pilot clinical study of treating rhegmatogenous retinal detachment by silicone rubber balloon scleral buckling. / B. Zhang [et al.] //Retina. - 2020. - V. 40, №10. - P. 1918-1928.
48. A randomized prospective study of rhegmatogenous retinal detachment cases treated with cryopexy versus frequency-doubled Nd: YAG laser-retinopexy during episcleral surgery. / T. Avitabile [et al.]// Retina. - 2004. - V.24, №6. - P. 878-882.

49. Ahmad TR. External Subretinal Fluid Drainage in Scleral Buckling: Before Versus after Cryotherapy and Buckle Placement, A Pilot Study. / TR Ahmad, GJ Bever, JM Stewart//Life (Basel). - 2023. - V. 13, №2. - P. 284.
50. An updated classification of retinal detachment with proliferative vitreoretinopathy. / R. Machemer [et al.] // Am. J. Ophthalmol. – 1991. – V. 112, №2. – P. 159-165.
51. Anatomical and functional outcomes of scleral buckling versus primary vitrectomy in pseudophakic retinal detachment. / V Cankurtaran [et al.] // Bosn J Basic Med Sci. - 2017. - V.17, №1. - P. 74-80.
52. Arruga H. Le cerclage equatorial pour traiter le décollement rétinien. / H. Arruga// Bull Soc Franc Ophta. - 1958. - V. 71. - P. 571–580.
53. Bakunowicz-Lazarczyk A. Comparative studies of morphological changes and interleukin concentration in subretinal fluid of patients with retinal detachment / A. Bakunowicz-Lazarczyk, S. Sulkowski, T. Moniuszko // Ophthalmologica. – 1999. – V. 213. – P. 25-29.
54. Bietti G. Ricerche Sulle Variazioni di Temperature di Alcune Zone del Bulbo Oculare per Diatermocoagulazioni Episclerali. Termocauterizzazioni Criocausticazioni. / G. Bietti // Bollettino d'Oculistica. - 1933. - V. 12. - P. 1427–1457.
55. Bovino JA. Argon laser choroidotomy for drainage of subretinal fluid. / JA Bovino, DF Marcus, PT Nelsen // Arch Ophthalmol. - 1985. - V.103. - P.443-444.
56. Brinton, D.A. Retinal detachment – Principles and practice / D.A. Brinton, C.P. Wilkinson // Oxford: University Press. Inc. - 2009. – P. 109-115.
57. Clinical features and surgical outcomes of encircling scleral buckling with cryotherapy in familial exudative vitreoretinopathy-associated rhegmatogenous retinal detachment. / L. Huang [et al.]// Retina. - 2022. - V. 42, №1. - P. 55-63.
58. Clinicopathological changes at the vitreoretinal junction: posterior vitreous detachment / M.P. Snead [et al.] // Eye. - 2008. - V. 22. - P.1257-1262.
59. Comparison between scleral buckling and vitrectomy in the onset of cystoid macular edema and epiretinal membrane after rhegmatogenous retinal detachment repair. / M. Gharbiya // Retina. - 2022. - V. 42, №7. - P. 1268–1276.

60. Comparison of persistent submacular fluid in different preoperative macular status after vitrectomy for rhegmatogenous retinal detachment. / J. B. Mao [et al.] // *Int. J. Ophthalmol.* - 2018. - V. 11. - P. 1796–1801.
61. Comparison of persistent submacular fluid in vitrectomy and scleral buckle surgery for macula-involving retinal detachment. / Y. K. Kim [et al.] // *Am. J. Ophthalmol.* - 2010. - №149. - P. 623–629.
62. Comparison of scleral buckling and vitrectomy for retinal detachment resulting from flap tears in superior quadrants. / D. Miki [et al.] // *Jpn J Ophthalmol.* - 2001. - V. 45, № 2. - P. 187–191.
63. Concentration of vascular endothelial growth factor in the subretinal fluid of retinal detachment / C.Y. Su [et al.] // *J. Ocul. Pharmacol. Ther.* – 2000. – V. 16. – P. 463-469.
64. Coover, H.W. Chemistry and performance of cyanoacrylate adhesives / H.W. Coover, F.B. Joyner, N.H. Shearer // *Soc. Plastic Engineers.* – 1959. – V. 15. – P. 413-417.
65. Custodis, E. Die Behandlung der Netzhautablosung durch umschriebene Diathermie-koagulation und einer mittels Plombenaufnahme erzeugten Eindellung der Sklera im Bereich des Risses. / E. Custodis // *Klin Mbl Augenheilkd.* - 1956. - V. 129. - P. 476–495.
66. Custodis E. Scleral buckling without excision with polyviol implant. / E. Custodis, C.L. Schepens // *Arch. Ophthalmol.* - 1960. - V. 62. - P. 175-182.
67. De Juan, E Jr. Refinements in microinstrumentation for vitreous surgery / De Juan E Jr., D. Hickingbotham // *Am. J. Ophthalmol.* – 1990. – V. 109. – P. 218-220.
68. Densiron® 68 heavy silicone oil as a short-term intraocular tamponade for macula-on inferior retinal detachments - a case series. / A. Hostovsky [et al.] // *Retin Cases Brief Rep.* - 2022. - V. 16, №5. - P. 581-585.
69. Deutschmann, R. Die Behandlung der Netzhautablosung mit Jodtinktur und Kohlensäureschnee. / R. Deutschmann // *Klin Monatsbl Augenh.* - 1935. - V. 94. - P. 349.

70. Deokule, S. Scleral explant removal: the last decade / S. Deokule, A. Reginald, A. Callear // *Eye*. – 2003. – V. 17. – P. 697-700.
71. Drainage of subretinal fluid: Why, when, where and how. / G. P. Johnston [et al.] // *Modern Probl. Ophthalmol.* - 1975. - № 15. - P. 197–206.
72. Duan, A. Complications after heavy silicone oil tamponade in complicated retinal detachment / A. Duan, H. She, Y. Qi // *Retina*. – 2011. – V.3, №31. – P. 547–552.
73. Eckardt, C. Transconjunctival sutureless 23-gauge vitrectomy / C. Eckardt // *Retina*. – 2005. – V. 25. – P. 208-211.
74. Effect of external subretinal fluid drainage on persistent subretinal fluid after scleral buckle surgery in macula-involving rhegmatogenous retinal detachment. / J.R. Do [et al.] // *Sci Rep*. - 2023. - V. 13, №1. - P. 22176.
75. Effect of gravity in long-term vitreous tamponade: in vivo investigation using perfluorocarbon liquids and semi-fluorinated alkanes. / J. Mackiewicz [et al.] // *Graefes Arch Clin Exp Ophthalmol.* - 2007. - V. 245. - P. 665–675.
76. Effects of scleral encircling surgery on vitreous cavity length and diopter. / Z.C. Zhu [et al.] // *Int J Ophthalmol.* - 2016. - V. 9, № 4. - P. 572-574.
77. Elhousseini, Z. Incidence of lens touch during pars plana vitrectomy and outcomes from subsequent cataract surgery. / Z. Elhousseini, E. Lee, T.H. Williamson // *Retina*. - 2016. - V. 36. - P. 825–829.
78. Eller, A.W. Migration of silicone oil into the brain: a complication of intraocular silicone oil for retinal tamponade. / A.W. Eller, T.R. Friberg, F. Mah // *Am J Ophthalmol.* - 2000. - V. 129. - P. 685–688.
79. Encircling scleral buckling for the treatment of retinal detachment: Development in indication and outcome within the last decade. / I. Johannes [et al.] // *Invest. Ophthalmol. Vis. Sci.* - 2022. - V. 63, №7. - P. 3430 – F0330.
80. Endophthalmitis after 25-gauge and 20-gauge pars plana vitrectomy: incidence and outcomes. / I.U. Scott [et al.] // *Retina*. - 2008. - V. 28. - P. 138–142.
81. Ethnic variation in rhegmatogenous retinal detachments. / A. Chandra [et al.] // *Eye*. - 2015. - №29. - P. 803–807.

82. Factors influencing anatomic and visual results in primary scleral buckling. / H. Ahmadieh [et al.] // *Eur J Ophthalmol.* - 2000. - V. 10. - P. 153–159.
83. Folk, J.C. Cyanoacrylate adhesive in retinal detachment surgery / J.C. Folk, R.F. Dreyer // *Am. J. Ophthalmol.* – 1986. – V. 101. – P. 486-487.
84. Fovea-sparing rhegmatogenous retinal detachments: impact of clinical factors including time to surgery on visual and anatomic outcomes. / I.T. Lee [et al.] // *Graefes Arch Clin Exp Ophthalmol.* - 2019. - V. 257, №5. - P. 883-889.
85. Friberg, TR. Corneal endothelial cell loss after multiple vitreoretinal procedures and the use of silicone oil. / TR Friberg, NM Guibord. // *Ophthalmic Surg Lasers.* - 1999. - V. 30. - P. 528–534.
86. Fujii, G. A New 25-gauge Instrument System for Transconjunctival Sutureless Vitrectomy Surgery / G. Fujii, E. Juan, M. Humayun, T. Chang // *Ophthalmology.* – 2002. – V. 109. – P. 1807-1813.
87. Functional and morphological results of treatment of macula-on and macula-of rhegmatogenous retinal detachment with pars plana vitrectomy and sulfur hexafluoride gas tamponade. / D. Borowicz [et al.] // *BMC Ophthalmol.* - 2019. - V. 19 - P. 118.
88. Gases in vitreoretinal surgery. Review. Slovak / L. Janco // *Cesk Slov Oftalmol.* – 2012. – V. 68, № 1. – P. 3–8, 10.
89. Ghazi, N.G., Green W.R. Pathology and pathogenesis of retinal detachment // *Eye.* – 2002. – V. 16. – P. 411-421.
90. Gonin, J. Le Decollement de la retine. Pathogenie-traitment. / J. Gonin // *Lausanne: LibrairePayot.* - 1934. – P. 378.
91. Gonin, J. The evolution of ideas concerning retinal detachment within the last five years. / J. Gonin // *Br J Ophthalmol.* - 1933. - V.17, №12. - P. 726–740.
92. Gotzaridis E. Sutureless Transconjunctival 20-gauge pars plana Vitrectomy / E. Gotzaridis // *Semin Ophthalmol.* – 2007. – V. 22. – P. 179-183.
93. Guthoff, R. Resorbierbare Plombenmateriale in der Amotiochirurgie – Erste tierexperimentelle Untersuchungen / R. Guthoff, T. Wagner, J. Holste, R. Winter // *Klin. Monatsbl. Augenheilkd.* – 1993. – V. 202. – P. 43-48.

94. Haidt, S.J. Liquid perfluorocarbon replacement of the eye (abstract). / S.J. Haidt, L.C. Jr Clark, J. Ginsberg // *Invest Ophthalmol Vis Sci.* - 1982. - V. 22 (suppl). - P. 223.
95. Hamilton, A.M. Controlled encircling procedure for retinal detachment. / A.M. Hamilton, W. Taylor // *Br J Ophthalmol.* - 1972. - V. 56, №9. - P. 695–699.
96. Hammersley, J. Risk factors for scleral buckle removal: a matched, case-control study. Investigative / J. Hammersley, D. J. Covert, D. P. Han // *Ophthalmology & Visual Science.* – 2009. – V. 50. – P. 2063.
97. Havener, W.H. Massive vitreous retraction. / W.H. Havener // *Int. Ophthalmol. Clin.* - 1976. - V. 16, №1. - P. 135-155.
98. Hilton, G. F. Te drainage of subretinal fluid: A randomized controlled clinical trial. / G. F. Hilton// *Trans. Am. Ophthalmol. Soc.* - 1981. - V. 79. - P. 517–540.
99. Hoepfing, W. Die ballonplombe / W. Hoepfing // *Mod. Probl. Ophthalmol.* - 1967. – V. 5. – P. 289-292.
100. How Does Optical Refraction Change in Myopia, Emmetropia and Hypermetropia After Encircling Band Procedure? A Biomechanical Model / M.M. Maier // *Invest. Ophthalmol. Vis. Sci.* - 2005. - V. 46. - E-Abstract 5523
101. Iatrogenic retinal breaks in 20-G versus 23-G pars plana vitrectomy. / A. Jalil [et al.] // *Graefes Arch Clin Exp Ophthalmol.* - 2013. - V. 251. - P. 1463–1467.
102. Ichhpujani, P. Silicone oil induced glaucoma: a review. / P. Ichhpujani, A. Jindal, L. Jay Katz. // *Graefes Arch Clin Exp Ophthalmol.* - 2009. - V. 247. - P. 1585–1593.
103. Impact of age on scleral buckling surgery for rhegmatogenous retinal detachment. / S.W. Park [et al.] // *Korean J. Ophthalmol.* - 2017. - V. 31. - P. 328–335.
104. Incidence of Clinically Significant Aniseikonia Following Encircling Scleral Buckle Surgery: An Evaluation of Refractive and Axial Length Changes Requiring Intervention. / C. Wilde [et al.] // *Vision (Basel).* - 2021. - V. 5, №1. - P. 7.
105. Incidence of endophthalmitis after 20- and 25-gauge vitrectomy. / D. Kunimoto [et al.] // *Ophthalmology.* - 2007. - V. 114. - P. 2133–2137. PMID: 17916378

106. International multi-center study of iatrogenic retinal tears in pars plana vitrectomy. / O.A. Saleh [et al.] // *Int J Ophthalmol.* - 2019. - V. 12. - P. 996–1000.
107. Investigation of the effectiveness of a new portable ‘cryopen’ probe for cryotherapy (CryoTreq®). / P. Stalmans [et al.] // *Int J Retin Vit.* - 2021. - V. 7. - P. 28.
108. Is silicone oil optic neuropathy caused by high intraocular pressure alone? A semi-biological model. / P. Knecht [et al.] // *Br J Ophthalmol.* - 2007. - V. 91. - P. 1293–1295.
109. Is there a role for long-term silicone oil tamponade for more than twelve months in vitreoretinal surgery? / T. Stappler [et al.] // *Ophthalmologica.* - 2011. - V. 226, Suppl. 1. - P. 36-41.
110. Karimian, F. Corneal topographic changes after scleral buckling. / F. Karimian, S. Moradian, N. Kouhestani // *Eur J Ophthalmol.* - 2006. - V. 16, №4. - P. 536–541.
111. Kelman C. Cryogenic ophthalmic surgery. / C. Kelman, I. Cooper // *Amer J Ophthal.* - 1963. - V. 56. - P. 731–739.
112. Kreissig, I. Mechanism of retinal attachment after cryosurgery. / I. Kreissig, H. Lincoff // *Trans Ophthalmol Soc U K.* - 1975. - V. 95, №1. - P. 148–157
113. Kreissig, I. Minimal Surgery for Retinal Detachment: A Practical Guide. / I. Kreissig // *N. Y.* - 2000. - P. 356.
114. Kreissig, I. Bruch’s membrane and its structural changes after cryopexy. / I. Kreissig, H. Lincoff // *Klin Monatsbl Augenheilkd.* - 1974. - V. 164. - P. 71–89.
115. La Heij. Results of scleral buckling operations in primary rhegmatogenous retinal detachment. / Heij La, P.F. Derhaag, F. Hendrikse // *Doc Ophthalmol.* - 2000. - V.100. - P. 1725.
116. Liao, L. Advances in the treatment of rhegmatogenous retinal detachment. / L. Liao, X.H. Zhu // *Int J Ophthalmol.* - 2019. - V.12, №4. - P. 660–667.
117. Lincoff, H. A temporary balloon buckle for the treatment of small retinal detachments. / H. Lincoff, I. Kreissig, Y.S. Hahn. // *Ophthalmology.* - 1979. - V. 86. - P. 586–596.

118. Lincoff, H. Advantages of radial buckling. / H. Lincoff, I. Kreissig. // *Am J Ophthalmol.* - 1975. - V. 79, № 6. - P. 955–957.
119. Lincoff, H. Limits of constriction in the treatment of retinal detachment. / H. Lincoff, I. Kreissig, L. Parver // *Archives of Ophthalmology.* - 1976. - V. 94, №9. - P. 1473–1477.
120. Lincoff, H. Modifications to the Custodis procedure. / H. Lincoff, J.M. McLean // *Am J Ophthalmol.* - 1967. - V. 64, №5. - P. 877–879
121. Lincoff, H. Radial buckling in the repair of retinal detachment. / H. Lincoff // *Int Ophthalmol Clin.* - 1976. - V. 16, №1. - P. 127–134.
122. Lincoff, H. The rationale for radial buckling. / H. Lincoff // *Mod Probl Ophthalmol.* - 1974. - V. 12. - P. 484–491.
123. Lincoff, H., McLean JM, Nano H. Cryosurgical treatment of retinal detachment. / H. Lincoff, J.M. McLean, H. Nano // *Trans Amer Acad Ophthal Otolaryngol.* - 1964. - V. 68. - P. 412.
124. Lincoff temporary balloon buckle in retinal detachment surgery. / I. Oge [et al.] // *Eur J Ophthalmol.* - 2001. - V. 11. - P. 372–376.
125. Li, X. Incidence and epidemiological characteristics of rhegmatogenous retinal detachment in Beijing, China / X. Li // *Ophthalmology.* – 2003. – V. 110. – P. 2413-2417.
126. Long-term effect of scleral encircling on axial elongation. / D.H. Lee [et al.] // *Am J Ophthalmol.* - 2018. - V. 189. - 139–145.
127. Long-term results of the management of silicone oil-induced raised intraocular pressure by diode laser cycloablation. / S.M. Ghazi-Nouri // *Eye (Lond).* - 2005. - V. 19. - P. 765–769.
128. Long-term vitreous replacement in primates with intravitreal Vitreon or Vitreon plus silicone. / G.A. Peyman [et al.] // *Ophthalmic Surg.* - 1991. -V. 22. - P. 657-664.
129. Machemer, R. A new concept for vitreous surgery: I. Instrumentation / R. Machemer, J. Parel, H. Buettner // *Am. J. Ophthalmol.* – 1972. – V. 73. – P. 1-7.
130. Machemer, R. Vitrectomy: a pars plana approach / R. Machemer // *Trans. Amer. Acad. Ophthal. Otolaryng.* – 1971. – V. 75. – P. 813-820.

131. Malukiewicz-Wisniewska, G.; Stafiej, J. Changes in axial length after retinal detachment surgery. / G. Malukiewicz-Wisniewska, J. Stafiej // *Eur. J. Ophthalmol.* - 1999. - V. 9. - P. 115–119.
132. Management of giant retinal tears with perfluoroperhydrophenanthrene (Vitreon). / J.A. Schulman [et al.] // *Jpn J Ophthalmol.* - 1993. - V. 37. - P. 70-77.
133. Management of inferior breaks in pseudophakic rhegmatogenous retinal detachment with pars plana vitrectomy and air. / V. Martinez-Castillo [et al.] // *Arch Ophthalmol.* - 2005. - V.123, №8. - P. 78-81.
134. Martínez-Castillo, V.J. Pars plana vitrectomy alone for the management of pseudophakic rhegmatogenous retinal detachment with only inferior breaks. / V.J. Martínez-Castillo, J. García-Arumí, A. Boixadera // *Ophthalmology.* - 2016. - V. 123. - P. 1563–1569.
135. Mahesh, S. Sutureless scleral buckle in the management of rhegmatogenous retinal detachment / S. Mahesh, P.S. Tajinder, R. Rajesh // *Indian. J. Ophthalmol.* – 2015. – V. 63. – P. 645–648.
136. Mechanisms of intraocular pressure elevation after pars plana vitrectomy. / D.P. Han [et al.]. // *Ophthalmology.* - 1989. - V. 96.- P. 1357–1362.
137. Minihan, M. Primary rhegmatogenous retinal detachment: 20 years of change. / M. Minihan, V. Tanner, T.H. Williamson // *Br J Ophthalmol.* - 2001. - V. 85, №5. - P. 546–548.
138. Minimal gas vitrectomy with scleral buckle to minimize retinal displacement in rhegmatogenous retinal detachment with inferior breaks. / R.H. Muni [et al.] // *Retin Cases Brief Rep.* - 2023. - V.17, №3. - 247-250.
139. Mitry, D. Rhegmatogenous retinal detachment in Scotland: research design and methodology / D. Mitry // *BMC ophthalmol.* – 2009. – V. 24. – P. 2–9.
140. Modified needle drainage. A safe and efficient technique of subretinal fluid drainage in scleral buckling procedure. / R. Azad [et al.]// *Indian J Ophthalmol.* - 2004. - V.52. - P. 211-214.

141. Multiple subretinal fluid blebs after successful retinal detachment surgery: Incidence, risk factors, and presumed pathophysiology. / Y. K. Kim [et al.] // *Am. J. Ophthalmol.* - 2014. - V.157. - P. 834–841.
142. Nagasaki H. Risk factors for proliferative vitreoretinopathy. / H. Nagasaki, K. Shinagawa, M. Mochizuki // *Prog Retin Eye Res.* - 1998. - V. 17. - P. 77–98.
143. Natarajan, S. History of Vitreoretinal Surgery / S. Natarajan, S. Verma, A. Jain // *Cutting-edge Vitreoretinal Surgery.* – 2021. – P. 3-6.
144. Non-complicated retinal detachment management: variations in 4 years. Retina 1 project; report 1. / ER De la Rúa // *Br. J. Ophthalmol.* - 2008. - V. 92, №4. - P. 523–525.
145. Non-contact wide-angled visualization with chandelier-assisted scleral buckling for primary uncomplicated rhegmatogenous retinal detachment. / J.A. Roca [et al.] // *Graefes Arch Clin Exp Ophthalmol.* - 2020. - V. 258, № 9. - P. 1857–1861.
146. Nguyen, Q.D. Erosion and intrusion of silicone rubber scleral buckle / Q.D. Nguyen, K. Lashkari, T. Hirose, R.C. Pruett // *Presentation and management. Retina* – 2001. – V. 21. – P. 214-220.
147. O'Malley C., Heintz, R. Vitrectomy with an alternative instrument system / C. O'Malley, R. Heintz // *Ann. Ophthalmol.* – 1975. – V. 7. – P. 585-588.
148. Oluleye, TS, Ibrahim, O, Olusanya, B. Scleral buckling for retinal detachment in Ibadan, Sub-Saharan Africa: anatomical and visual outcome. / T.S. Oluleye, O. Ibrahim, B. Olusanya // *Clin Ophthalmol.* - 2013. - V. 7. - P. 1049–1052.
149. One-year outcomes after retinal detachment surgery among medicare beneficiaries. / S Day [et al.] // *Am J Ophthalmol.* - 2010. - V. 150, №3. - P. 338–345.
150. Oshima Y. A 27-gauge instrument system for transconjunctival sutureless microincision vitrectomy surgery / Y. Oshima, T. Wakabayashi, T. Sato // *Ophthalmology.* – 2010. – V. 117. – P. 93-102.
151. Outcomes of transconjunctival sutureless 27-gauge vitrectomy with silicone oil infusion / O. Toygar [et al.] // *Graefes Arch Clin Exp Ophthalmol.* – 2016.– V. 254. – № 11. – P.2111–2118.

152. Ozsaygili, C. Effects of different tamponade materials on macular segmentation after retinal detachment repair. / C. Ozsaygili, N. Bayram // *Jpn J Ophthalmol.* - 2021. - V. 65. - P. 227–236.
153. Papakostas, T.D. Postoperative complications of scleral buckling. / T.D. Papakostas, D. Vavvas // *Semin Ophthalmol.* - 2018. - V. 33, №1. - P. 70–74.
154. Park, S.W. Scleral buckling in the management of rhegmatogenous retinal detachment: Patient selection and perspectives. / S.W. Park, J.J. Lee, J.E. Lee // *Clin. Ophthalmol.* - 2018. - V.12. - P. 1605–1615.
155. Pars plana vitrectomy and scleral buckle versus pars plana vitrectomy alone for patients with rhegmatogenous retinal detachment at high risk for proliferative vitreoretinopathy. / P. Storey [et al.] // *Retina.* - 2014. - V. 34, №10. - P. 1945–1951.
156. Pars plana vitrectomy versus scleral buckling for repairing simple rhegmatogenous retinal detachments. / L. Znaor [et al.] // *Cochrane Database of Systematic Reviews.* - 2019. - V.3, №3. - CD009562.
157. Perfluoro-octane in the treatment of giant retinal tears with proliferative vitreoretinopathy. / B.M. Glaser [et al.]. // *Ophthalmology.* - 1991. - V. 98. - P. 1613-1621.
158. Pneumatic retinopexy versus scleral buckle for repairing simple rhegmatogenous retinal detachments / E. Hatef [et al.]. // *Text: immediate / Cochrane Database Syst Rev.* – 2015. – V.5, №5. – P.1-27.
159. Posterior subcapsular and nuclear cataract after vitrectomy. / J.D. Hsuan [et al.] // *J Cataract Refract Surg.* - 2001. - № 27. - P. 437–444.
160. Postoperative intraocular pressure abnormalities in the silicone study. silicone study report 4. / CC. Barr // *Ophthalmology.* – 1993. - V. 100. - P. 1629-1635.
161. Primary retinal detachment outcomes study: pseudophakic retinal detachment outcomes: primary retinal detachment outcomes study report number 3. / D.P. Joseph [et al.] // *Ophthalmology.* - 2020. - V. 127, № 11. - P. 1507–1514.
162. Qureshi, MH. Retinal detachment following cataract phacoemulsification-a review of the literature. / M.H. Qureshi, D.H.W. Steel // *Eye.* 2020. - V. 34. - P. 616–31.

163. Rabbit study of an in situ forming hydrogel vitreous substitute / K.E. Swindle–Reilly [et al.] // *Investigative Ophthalmology & Visual Science*. – 2009. – V. 50, №10. – P.4840–4846.
164. Recent trends in the management of rhegmatogenous retinal detachment. / A. Sodhi [et al.] // *Surv Ophthalmol*. - 2008. - V. 53, №1. - P. 50–67.
165. Retinal detachment with inferior retinal breaks: primary vitrectomy versus vitrectomy with scleral buckle (Pro study report no. 9). / M.R. Starr [et al.] // *Retina*. - 2021. - V. 41, №3. - P. 525–530.
166. Rezaei, K.A. The History of Retinal Detachment Surgery. / K.A. Rezaei, G.W. Abrams // In: Kreissig, I. (eds) *Primary Retinal Detachment*. Springer, Berlin, Heidelberg. - 2005. - P. 1-24
167. Rhegmatogenous retinal detachment: a review of current practice in diagnosis and management. / Z.N. Sultan [et al.] // *BMJ Open Ophthalmol*. - 2020. - V. 9, №5. - e000474.
168. Rodriguez de la Ruz, Franch, E. Potential to predict the risk of developing proliferative vitreoretinopathy with the analysis of clinical factors of regmatogenous retinal detachments. / E. Rodriguez de la Ruz Franch [et al.] // *Arch Soc Esp Oftalmol*. - 2000. - V. 75. - P. 807–812.
169. Rosenbaum, A.L. Strabismus following retinal detachment surgery / A.L. Rosenbaum // *Am. Orthopt. J.* –2001. – V. 51 – P. 47–53.
170. Sakaguchi, H. 27-gauge transconjunctival nonvitrectomizing vitreous surgery for epiretinal membrane removal / H. Sakaguchi, Y. Oshima, Y. Tano // *Retina*. – 2007. – V. 27. – P. 1131-1132.
171. Sasoh, M. Te frequency of subretinal fluid drainage and the reattachment rate in retinal detachment surgery. / M. Sasoh // *Retina*. - 1992. - V. 12. - P. 113–117.
172. Schepens, C.L. A new ophthalmoscope demonstration. / C.L. Schepens // *Trans Am Acad Ophthalmol Otolaryngol*. - 1947. - V. 51. - P. 298–301.
173. Schepens, CL. Management of retinal detachment. / C.L. Schepens // *Ophthalmic Surg*. - 1994. - V. 25. - P. 427–431.

174. Scleral buckling for primary rhegmatogenous retinal detachment using a noncontact wide-angle viewing system with a cannula-based 27-G chandelier endoilluminator. / T. Caporossi [et al.] // *Retina*. - 2019. - №. 39. - P. 144-150.
175. Scleral buckling for Rhegmatogenous retinal detachment. / L. Hejsek [et al.] // *Cesk Slov Oftalmol*. - 2014. - № 70. - P. 110–113.
176. Scleral buckling procedures. V. Synthetic sutures and silicone implants. / C.L. Schepens [et al.] // *Arch Ophthalmol Chic III*. - 1960. - V. 64. - P. 868–881.
177. Scleral buckling versus primary vitrectomy in rhegmatogenous retinal detachment study: Risk assessment of anatomical outcome. / H. Heimann [et al.] // *Acta Ophthalmologica*. - 2013. - V.3, №91. - P. 282-287.
178. Scleral buckling versus primary vitrectomy in rhegmatogenous retinal detachment: a prospective randomized multicenter clinical study. / H. Heimann [et al.] // *Ophthalmology*. - 2007. - V. 114, №12. - P. 2142– 2154.
179. Sebag, J. Vitreoschisis / J. Sebag // *Graefes. Arch. Clin. Exp. Ophthalmol*. – 2008. – V. 246. – P. 329–332.
180. Shanmugam P.M. Novel techniques in scleral buckling. / P.M. Shanmugam [et al.] // *Indian J Ophthalmol*. - 2018. - V. 66, №7. - P. 909-915.
181. Silicone Oil-Related Visual Loss / H.H. Ghoraba [et al.]. // *Ophthalmologica*. – 2017. – № 238. – P. 59–67.
182. Singh, S. Office based diagnostic pars plana vitrectomy / S. Singh, R. Josephberg, G. Zaidman // *Invest Ophthalmol Vis Sci*. – 1996. – V. 37. – P. 402-403.
183. Skondra, D. Modified controlled encircling scleral buckle for retinal detachment. / D. Skondra, C. Westerfeld, D.G. Vavvas // *J Vitreoretin Dis*. - 2017. - V. 1, №35. - P. 314–316.
184. Snead, M.P. Retinal detachment in childhood. / M.P. Snead // In: Hoyt CS, Taylor D (eds), *Paediatric ophthalmology and strabismus*, 5th edn. Elsevier Saunders, London. - 2016. - P. 530–542.
185. Szurman, P. Suprachoroidal Hydrogel Buckle – a new minimal-invasive technique in treatment of rhegmatogenous retinal detachment / P. Szurman, K.T. Boden, K. Januschowski // *Klin. Monatsbl. Augenheilkd*. – 2017. – V. 4. – P. 10.

186. Suprachoroidal silicone oil: recognition and possible mechanisms. / Patel A.K. [et al.] // *Eye (Lond)*. - 2006. - V. 20. - P. 854–856.
187. Surgical complications of primary rhegmatogenous retinal detachment: a meta-analysis. / Z. Lv [et al.] // *PLoS One*. - 2015. - V. 10, №3. - e0116493.
188. Surgical Outcomes Of Rhegmatogenous Retinal Detachment In Young Adults Ages 18-30 Year. / K. Brown [et al.] // *Clin Ophthalmol*. - 2019. - V. 31, №13. - P. 2135-2141.
189. Techniques of scleral buckling/ Wilkinson C. P. [et al.] // *Ryan's Retina*. (7th Edition): Elsevier – OHCE. – 2022. – V. 3. – P. 2020 – 2030.
190. Tee, J.J. Persistent subfoveal fluid following retinal detachment surgery: An SD-OCT guided study on the incidence, aetiological associations, and natural history. / J.J. Tee, M. Veckeneer, D. A. Laidlaw // *Eye*. - 2016. - №30. - P. 481–487.
191. Thanos, A. Scleral Buckle: Does it Still Have a Role in Retinal Detachment Repair? / A. Thanos, T.D. Papakostas, L.H. Young // *Int.Ophthalmol. Clin*. - 2015. - V. 55, №4. - P. 147–156.
192. The cryosurgical adhesion. / H. Lincoff [et al.] // *Trans Am Acad Ophthalmol Otolaryngol*. - 1968. - V. 72, №2. - P. 191–202.
193. The effect of silicone oil on the cornea. / P Jr. Sternberg [et al.] // *Arch Ophthalmol*. - 1985. - V. 103. - P. 90–94.
194. The effect of the chemical stability and purification of perfluorocarbon liquids in experimental extended-term vitreous substitution. / M. Velikay [et al.] // *Graefes Arch Clin Exp Ophthalmol*. - 1995.- V. 223. - P. 26–30.
195. The epidemiology of rhegmatogenous retinal detachment: geographical variation and clinical associations. / D. Mitry [et al.] // *Br J Ophthalmol*. - 2010. - V. 94. - P. 678–684.
196. The fellow eye in retinal detachment: findings from the Scottish retinal detachment study. / D. Mitry [et al.] // *Br J Ophthalmol*. - 2012. - V. 96. - P. 110–113.
197. The pneumatic retinopexy versus vitrectomy for the management of primary rhegmatogenous retinal detachment outcomes randomized trial (pivot). / RJ Hillier // *Ophthalmology*. - 2019. - V. 126. - P. 531–539.

198. The Retina Society Terminology Committee: the classification of retinal detachment with proliferative vitreoretinopathy // *Ophthalmology*. – 1983. – V. 90. – P. 121-125.
199. Tornambe, P.E. Pneumatic retinopexy. A multicenter randomized controlled clinical trial comparing pneumatic retinopexy with scleral buckling / P.E. Tornambe, G.F. Hilton // The Retinal Detachment Study Group. *Ophthalmology*. – 1996. – P. 772-783.
200. Trends and outcomes of treatment for primary rhegmatogenous retinal detachment: a 9-year nationwide population-based study. / J.D. Ho [et al.] // *Eye (Lond)*. - 2009. - V. 23, №3. - P. 669–675.
201. Triple cycle audit of primary retinal detachment surgery. / Z. Johnson [et al.] // *Eye (Lond)*. - 2002. - №16. - P. 513-518. PMID: 12194060
202. Twenty-year follow-up for scleral buckling. / S.G. Schwartz [et al.] // *Arch Ophthalmol*. - 2002. - V. 120, № 3.- P. 325–329.
203. Ullrich, M. Incidence of rhegmatogenous retinal detachment in myopic phakic eyes. / M. Ullrich, H. Zwickl, O. Findl // *J Cataract Refract Surg*. - 2021. - V. 47, №4. - P. 533–541.
204. United Kingdom national ophthalmology database study of vitreoretinal surgery: report 3, retinal detachment. / T.L. Jackson [et al.] // *Ophthalmology*. - 2014. - V. 121. - P. 643–648.
205. Use of retinal procedures in medicare beneficiaries from 1997 to 2007. / P.Y. Ramulu [et al.] // *Arch. Ophthalmol*. - 2010. - V. 128. - P. 1335–1340.
206. Velez, F.G. A 2020 update on 20/20 X 2 diplopia after ocular surgery: strabismus following retinal detachment surgery. / F.G. Velez // *J Binocul Vis Ocul Motil*. - 2021. - V. 71, №4. - P. 132–137.
207. Visual acuity after segmental buckling and non-drainage: a 15-year follow-up. / I. Kreissig // *Eur J Ophthalmol*. - 1995. - V. 5, №4.- P. 240–246.
208. Visual loss following removal of intraocular silicone oil / S. Cazabon [et al.] // *Br. J. Ophthalmol*. – 2005. – № 89. – P. 799–802.

209. Visual outcomes after surgery for primary rhegmatogenous retinal detachment in era of microincision vitrectomy: Japan-Retinal Detachment Registry Report IV. / T. Baba [et al.] // *British Journal of Ophthalmology*. - 2021. - V. 105. - P. 227-232.
210. Vitrectomy with and without scleral buckling for retinal detachment. / R.C. Siqueira [et al.] // *Arq Bras Oftalmol*. - 2007. - V. 70, №2. - P. 298-302.
211. Vitrectomy with silicone oil or sulfur hexafluoride gas in eyes with severe proliferative vitreoretinopathy. Results of a randomized clinical trial / J.S Lean [et al.] // *Arch Ophthalmol*. – 1992. – V.110. – P. 770–779.
212. Vitrectomy: a pars plana approach. / R. Machemer [et al.] // *Trans Am Acad Ophthalmol Otolaryngol*. - 1971. - V. 75, №4. - P. 813–820.
213. Vitreoretinal surgery on the fellow eye: a retrospective analysis of 18 years of surgical data from a tertiary center in England. / MAP Fajgenbaum [et al.] // *Indian J Ophthalmol*. – 2018. - V.18, №66. - P. 681–686.
214. Wang, F. Biomechanical effect of segmental scleral buckling surgery. / F. Wang, H.P. Lee, C. Lu // *Curr Eye Res*. - 2007. - V. 32, №2. - P. 133-142.
215. Wide-angle 3D viewing system with valved trocar applied to chandelier-assisted scleral buckling. / C. La Spina [et al.] // *Eur J Ophthalmol*. - 2021. - V. 31, №2. - P. 804–806.
216. Wilkinson, C.P. Mysteries regarding the surgically reattached retina. / C.P. Wilkinson // *Trans Am Ophthalmol Soc*. - 2009. - V. 107. - P.55-57.
217. Wilkinson, C.P. The drainage of subretinal fluid / C.P. Wilkinson, R.H. Jr. Bradford. // *Trans Am Ophthalmol Soc*. - 1983. - V. 81. - P162-171.
218. Williamson, T.H. Characteristics of rhegmatogenous retinal detachment and their relationship to success rates of surgery. / T.H. Williamson, E.J.K. Lee, M. Shunmugam // *Retina*. - 2014. - V. 34. - P. 1421–1427.
219. Wolfensberger, T.J. Foveal reattachment after macula-off retinal detachment occurs faster after vitrectomy than after buckle surgery. / T.J. Wolfensberger // *Ophthalmology*. - 2004. - №111. P. 1340–1343.