ФЕДЕРАЛЬНОЕ ГОСУДАРСТВЕННОЕ БЮДЖЕТНОЕ ОБРАЗОВАТЕЛЬНОЕ УЧРЕЖДЕНИЕ ДОПОЛНИТЕЛЬНОГО ПРОФЕССИОНАЛЬНОГО ОБРАЗОВАНИЯ «ИНСТИТУТ ПОВЫШЕНИЯ КВАЛИФИКАЦИИ ФЕДЕРАЛЬНОГО МЕДИКО-БИОЛОГИЧЕСКОГО АГЕНТСТВА»

На правах рукописи

Аванесова Татьяна Андреевна

ПОВЫШЕНИЕ КЛИНИЧЕСКОЙ ЭФФЕКТИВНОСТИ ЭНДОВИТРЕАЛЬНОГО ЛЕЧЕНИЯ РЕГМАТОГЕННОЙ ОТСЛОЙКИ СЕТЧАТКИ НА ОСНОВЕ ОЦЕНКИ АНАТОМО-МОРФОЛОГИЧЕСКИХ И МИКРОЦИРКУЛЯТОРНЫХ ПОКАЗАТЕЛЕЙ

14.01.07 - глазные болезни

Диссертация на соискание ученой степени

кандидата медицинских наук

Научный руководитель -
доктор медицинских наук
А.А. Кожухов

Москва - 2015

СОДЕРЖАНИЕ

ВВЕДЕНИЕ…….....……..4

ГЛАВА 1. ОБЗОР ЛИТЕРАТУРЫ…….....…….……...…10

1.1 Распространенность регматогенной отслойки сетчатки…….……...10

1.2 Патогенез регматогенной отслойки сетчатки …….....11

1.3 Классификация регматогенной отслойки сетчатки…….....…..….....12

1.4 Специальные методы обследования при регматогенной отслойке сетчатки.....13

1.5 Лечение регматогенной отслойки сетчатки …….....…17

ГЛАВА 2. МАТЕРИАЛЫ И МЕТОДЫ……..……...….....32

2.1. Клинический материал исследования……..…….....32

2.2 Методика проведения исследования…….....….....……...35

2.3 Методы обследования ……....…….....37

2.4 Методы лечения……....……....…….....40

2.5 Методы статистической обработки цифровых данных…….....44

ГЛАВА 3. РЕЗУЛЬТАТЫ ИССЛЕДОВАНИЯ И ИХ ОБСУЖДЕНИЕ.....…....…46

3.1 Результаты визометрии исходно и в динамике……....…….....46

3.2 Взаимосвязь остроты зрения с различными показателями…….....50

3.3. Результаты тонометрии исходно и в динамике ……....…….....54

3.4. Результаты оптической когерентной томографии…. ……....……...…..57

3.5. Результаты флюоресцентной ангиографии...…… ..……....…..…....75

3.6 Анатомические и функциональные результаты операции в зависимости от вовлеченности в процесс макулярной области.……....……....……..…....90

Клинический пример 1……...……....……..93

Клинический пример 2……....……..98

Клинический пример 3…….....…..104

ЗАКЛЮЧЕНИЕ……..…….....……...108

ВЫВОДЫ……....…….....114

ПРАКТИЧЕСКИЕ РЕКОМЕНДАЦИИ……..……..…….....116

СПИСОК СОКРАЩЕНИЙ……..……..….....….....117

СПИСОК ЛИТЕРАТУРЫ……..…….....…….....118

ВВЕДЕНИЕ

Актуальность и степень разработанности темы

Отслойка сетчатки (ОС) - крайне тяжелое заболевание глаз, нередко приводящее к полной слепоте. Согласно данным литературы инвалидность в Российской Федерации по поводу ОС составляет 29% среди всех причин инвалидности по зрению (Либман Е.С., Шахова Е.В., 2000, 2003). При этом наиболее частым видом данного заболевания является регматогенная ОС (РОС), обязательным для которой является наличие разрыва сетчатки.

Целевой задачей лечения РОС является полное и устойчивое анатомическое прилегание сетчатой оболочки глаза. Известно, что ведущими факторами, определяющими максимально корригированную остроту зрения вдаль (МКОЗ) в послеоперационном периоде, являются длительность отслойки сетчатки, вовлеченность макулярной области и исходная острота зрения (Benson S.E., 2007; Liu F., 2006; Ross W.H., 2002). При этом пациенты, страдающие отслойкой сетчатки с распространением в центральную область, имеют гораздо худший прогноз в отношении сохранности зрительных функций (Put M.A. et al., 2014; Abouzeid H., 2006). В этой связи следует особо отметить, что, несмотря на всестороннее разработанную и апробированную технологию операции и достаточно высокий (до 98% случаев) клинический эффект хирургического лечения в контексте анатомического восстановления поврежденных структур глаза, конечный функциональный результат, по мнению ряда офтальмохирургов, далеко не всегда удовлетворяет как врача, так и пациента (Худяков А.Ю и др., 2014, Kreissig I., 2000; Salicone A. et al., 2006; Heimann H. et al., 2006). Последнее положение определяет необходимость функционального подхода к повышению клинической эффективности эндовитреального лечения РОС на основе современных методов диагностики состояния органа зрения. В этой связи следует подчеркнуть следующие практические аспекты.

Введенная в офтальмологическую практику оптическая когерентная томография (ОКТ) позволила не только изучить анатомические особенности макулярной области сетчатки, но и выявить признаки, достоверно влияющие на

МКОЗ после операции (Yang L., 2004; Anoyo J.G., 2005; Wakabayashi T. et al., 2009). Помимо морфологических нарушений, влияющих на зрительные функции, значительная роль принадлежит гемодинамическим изменениям, происходящим во время ОС, выявленным на основе применения различных неинвазивных методов. Проведенный анализ литературы указывает на достоверные данные о снижении средней скорости кровотока в центральной артерии сетчатки и задних коротких цилиарных артериях при наличии у пациента РОС. Кроме того, определено, что показатели кровотока в раннем послеоперационном периоде продолжают оставаться низкими с последующей тенденцией к повышению с течением времени (Зайка В.А., Якимов А.П., 2012). Наряду с этим, данные литературы указывают на достаточно высокую диагностическую эффективность применения флюоресцентной ангиографии (ФАГ), однако использованию ФАГ в послеоперационном периоде лечения РОС посвящены лишь единичные исследования (Bonnet M., 2004).

Применительно к существующим в настоящее время технологиям хирургического лечения РОС, следует отметить достаточно широкий арсенал применяемых методов, к числу которых, в частности, относятся различные варианты эписклерального пломбирования, витрэктомия с применением различных тампонирующих агентов, пневморетинопексия с криопексией или лазеркоагуляцией (Худяков А.Ю., 2010; Miniham M., 2001; Rua E.R, 2008). В контексте первичного эндовитреального вмешательства широко применяется бимануальная витрэктомия (Горшков И.М и др., 2012; C. Eckardt et al., 2003, 2008; Y.Oshima et al., 2007). В тоже время данные литературы указывают на практически отсутствие комплексной сравнительной оценки функциональных результатов хирургического лечения после стандартной трехпортовой витрэктомии и бимануальной хирургии, различающихся по времени работы в витреальной полости. Кроме того, недостаточно исследованным аспектом является исследование клинической эффективности различных тампонад витреальной полости – газовоздушной смеси (ГВС) и силиконового масла (СМ).

Цель работы - повышение клинической эффективности лечения пациентов с регматогенной отслойкой сетчатки на основании исследования анатомо-морфологических, микроциркуляторных и функциональных показателей зрительной системы после выполнения субтотальной витрэктомии.

Основные задачи работы:

1. Провести сравнительную оценку (на основе данных ОКТ) морфологических особенностей макулярной области после витрэктомии по поводу РОС с тампонадой ГВС и СМ с позиций взаимосвязи с функциональным результатом операции.
2. Исследовать (на основе выполнения ФАГ) взаимосвязь состояния кровотока в заднем отделе глаза с функциональным результатом витрэктомии по поводу РОС с тампонадой ГВС и СМ.
3. Провести сравнительный анализ изменений макулярной микроструктуры и кровообращения в заднем отделе глаза в зависимости от использования двух видов тампонады (ГВС и СМ) и разработать рекомендации по выбору тампонирующего агента, наиболее благоприятно влияющего на функциональный результат после витрэктомии при РОС.
4. Провести сравнительный анализ морфо-функциональных результатов лечения РОС после использования классической трехпортовой и бимануальной технологий витрэктомии и разработать рекомендации по выбору техники операции, наиболее благоприятно влияющей на функциональный результат.

Научная новизна работы

1. Впервые на основе комплексного обследования, включающего ОКТ и ФАГ, изучены морфологические особенности макулярной области и состояние кровотока в заднем отделе глаза в течение длительного периода после эндовитреального лечения пациентов с РОС.
2. Определено негативное влияние тампонады СМ по сравнению с тампонадой ГВС, что подтверждается более высокой частотой возникновения, через 12

месяцев после операции, дефектов линии наружной пограничной мембраны (27,8% по сравнению с 14,7%, p=0,034), линии соединения наружных и внутренних сегментов фоторецепторов (55,5% по сравнению с 26,5%, p=0,017), а также отека макулярной области (27,8% по сравнению с 11,8%, p=0,041).

3. Установлена более высокая клиническая эффективность бимануальной технологии хирургического эндовитреального лечения РОС (по сравнению с трехпортовой технологией), что подтверждается снижением частоты возникновения дефектов линии наружной пограничной мембраны (с 60% до 27,8%, p=0,012), эпиретинальной мембраны (при тампонаде с 20% до 11,1%, p=0,007; через месяц после удаления силиконового масла – с 43,3% до 27,8%, p=0,028), повышением максимально корригируемой остроты зрения вдаль (с 0,28±0,07 до 0,4±0,06, p=0,056), а также сокращением продолжительности оперативного вмешательства (с 114,3±23,9 мин. до 52,8±10,9 мин., p<0,05).

Теоретическая значимость работы заключается в определении патогенетических закономерностей, определяющих функциональный результат после витрэктомии при РОС, связанных с ишемическими нарушениями системы кровообращения заднего отдела глаза у пациентов с тампонадой витреальной полости СМ.

Практическая значимость работы заключается в разработке рекомендаций по выбору вида тампонады витреальной полости и техники хирургического эндовитреального лечения в послеоперационном периоде лечения РОС, наиболее благоприятно воздействующих на функциональный результат.

Методология и методы исследования

В работе применялся комплексный подход к оценке влияния различных тампонирующих агентов (СМ, ГВС) на функциональный результат после эндовитреального лечения РОС, основанный на применении клинических, анатомо-морфологических, инструментальных и специальных методов исследования, включающих оптическую когерентную томографию и флюоресцентную ангиографию.

Основные положения, выносимые на защиту диссертационной работы:

1. Проведение субтотальной витрэктомии пациентам с регматогенной отслойкой сетчатки с применением тампонады газовоздушной смесью характеризуется более высокой клинической эффективностью по сравнению с тампонадой силиконовым маслом, что подтверждается более низкой частотой возникновения через 12 месяцев после операции характерных анатомо-морфологических нарушений (дефектов линий наружной пограничной мембраны соединения, наружных и внутренних сегментов фоторецепторов, отека макулярной области), отсутствием нарушений микроциркуляции.
2. Бимануальная технология эндовитреального лечения регматогенной отслойкой сетчатки характеризуется более высокой клинической эффективностью по сравнению с классической трехпортовой технологией, что подтверждается снижением частоты возникновения в отдаленном (12 месяцев) послеоперационном периоде анатомо-морфологических нарушений (дефектов линии наружной пограничной мембраны, эпиретинальной мембраны), существенным повышением максимально корригируемой остроты зрения вдаль и сокращением продолжительности оперативного вмешательства.

Степень достоверности результатов

Степень достоверности результатов исследования основывается на адекватных и апробированных методах сбора клинического материала (100 пациентов, 100 глаз), а также применении современных методов статистической обработки, включающих регрессионный и корреляционный анализы.

Внедрение результатов работы

Результаты проведенных исследований внедрены в клиническую практику 13-го офтальмологического отделения ГБУЗ «ГКБ № 15 им О.М. Филатова» Департамента здравоохранения г. Москвы, ООО «Офтальмологический центр Коновалова», офтальмологического отделения многопрофильной клиники «Центр Эндохирургии и Литотрипсии», офтальмологической клиники «Окомед»,

офтальмологического отделения медицинского центра «Клиники +31», клиники «Глазная хирургия Расческов».

Апробация и публикация материалов исследования

Материалы диссертации доложены и обсуждены на XI, XII, XIII научно-практических конференциях «Современные технологии лечения витреоретинальной патологии» (Москва, 2013, 2014, 2015). Диссертация апробирована на кафедре офтальмологии ФГБОУ ДПО ИПК ФМБА России (28.01.2015).

Материалы диссертации представлены в 6-и научных работах, в том числе в 3-х статьях, опубликованных в определенных ВАК РФ ведущих рецензируемых научных журналах.

Объем и структура диссертации

Диссертация представлена на 140 страницах машинописного текста, состоит из введение, основной части (главы «Обзор литературы, «Материал и методы исследования», «Результаты исследования и их обсуждение»), заключения, выводов, практических рекомендаций, списка сокращений и списка литературы. Диссертация иллюстрирована 42 таблицами и 22 рисунками. Список литературы содержит 205 источников, из которых 27 отечественных авторов и 178 зарубежных.

ГЛАВА 1. ОБЗОР ЛИТЕРАТУРЫ

ОС является значимой медицинской и социально-экономической проблемой, т.к. 84% больных – это люди работоспособного возраста [2,4,22]. Регматогенная ОС (от греч. rhegma - разрыв) связана с наличием одного и более разрывов в сетчатке, через которые в субретинальное пространство проникает жидкость из СТ и отслаивает сенсорный слой сетчатки от пигментного. К факторам риска РОС [135], помимо общих для ОС факторов [63,67,88,111,119,135,153,162] (миопия высокой степени, семейный анамнез ОС, ОС на парном глазу**,** предшествующая операция по удалению катаракты и др.), относят возраст, решетчатую дегенерацию, афакию, сенильный ретиношизис, предшествующие разрывы сетчатки, синдром Марфана.

1.1 Распространенность РОС

По данным систематического обзора эпидемиологических исследований в Medline в период с января 1970 г. по январь 2009 г. выявлена географическая вариабельность РОС - от 6,3 до 17,9 на 100000 населения. Также отмечалась положительная корреляция частоты РОС с возрастом, миопией и витреоретинальными дегенерациями [89,115,137], около 40% всех пациентов с РОС – это пациенты после катарактальной хирургии [191]. В связи с отсутствием хорошо спланированных эпидемиологических исследований и отсутствия точных данных по распространенности РОС в последние годы было инициировано ряд исследований в разных странах, в Европе и Азии [90, 194].

Так, по результатам исследования в Дании у пациентов с РОС на одном глазу риск развития РОС на парном выше в 100 раз, кроме того, к факторам риска были отнесены мужской пол, операции на хрусталике и молодой возраст ($p<0,0001$) [71]. В Корее распространенность РОС составила 10,39 человек на 100000 населения в год. Частота у мужчин составила 11,32, что достоверно выше, чем у женщин - 9,47 человек на 100000 населения в год. Пик РОС наблюдался в возрасте 65 - 69 лет (28,55 человек на 100000 населения), второй пик был в

возрастной группе 20-29 лет (8,5 человек на 100000 населения), причем во время пиков частота развития РОС у мужчин и женщин была одинаковой [150]. В Шотландии частота РОС составила 12,05 человек на 100000 населения, с пиком в возрастной группе 60-69 лет [135].

1.2 Патогенез РОС

Патогенез РОС хорошо изучен. Контакт нейроэпителия и пигментного эпителия сетчатки (ПЭС) поддерживается определенными силами, при преобладании противоположных сил, способствующих разобщению данных слоев, возникает РОС [116].

К первым относятся гидростатическое давление, онкотическое давление и активный транспорт. Внутриглазное давление создает большее гидростатическое давление в СТ, чем в сосудистой оболочке глаза. В хориоидее также содержится больше растворенных веществ, чем в СТ, и, таким образом, имеется более высокое онкотическое давление. Наконец, насосная функция ПЭС обеспечивает активный транспорт растворенных веществ и жидкости из субретинального пространства в сосудистую оболочку глаза. Эти три фактора позволяют поддерживать жидкостной баланс по направлению от СТ к сосудистой оболочке, что поддерживает прилегание сетчатки.

Силы, способствующие РОС включают тракцию со стороны СТ, гравитационные силы и движения глаз. Активная тракция на вершине клапанного разрыва ускоряет прохождение жидкости из СТ в субретинальное пространство. Гравитация способствует распространению субретинальной жидкости (СРЖ), особенно при верхних разрывах. Движения глаз - наименее мощный из этих трех механизмов, но, возможно, он играет определенную роль в ускорении РОС [186].

Одним из факторов, влияющих на анатомический исход лечения является степень ПВР. А на функциональный исход заболевания оказывает влияние вовлеченность в процесс макулярной области. Данные два показателя нашли отражение в классификациях РОС.

1.3 Классификация РОС

1.3.1 Классификация РОС по ПВР

ПВР - фиброваскулярная пролиферация с образованием патологических мембран на поверхности сетчатки, цилиарного и СТ. Этот процесс обусловлен фибробластами, клетками пигментного эпителия и глиальными клетками сетчатки, фибрином крови, макрофагами и коллагеном, и характеризуется определенной последовательностью: клеточная миграция, пролиферация, контракция и синтез коллагена. ПВР принадлежит важная роль и в рецидивировании ОС [44,101,157]. ПВР встречается в 5%–10% случаев при всех РОС [106,108,190]. Именно ПВР ответственна за 75% случаев повторной ОС, оставаясь главным препятствием для успешного лечения РОС [164].

Впервые классификация ПВР была предложена в 1983 г. The Retina Society Terminology Committee, в данной классификации учитываются только изменения в заднем отделе глазного яблока. В то же время часто ПВР захватывает не только заднюю гиалоидную ммембрану (ЗГМ) (пролиферативный процесс в которой и определяет, в основном, деление на стадии), но и вызывает изменения в передней гиалоидной мембране, у основания СТ и даже на задних волокнах цинновой связки [6]. Поэтому в настоящее время используют классификацию, в которой, в сравнении с предшествующей, подчеркивается локализация пролиферативного процесса по отношению к экватору (передняя и задняя). Данная классификация предложена Р. Махемером и соавт. в 1991 г. [19, 121].

1.3.2 Классификация РОС по вовлеченности макулярной области

Помимо стадии ПВР для прогнозирования исхода ОС важную роль играет вовлеченность в процесс макулярной области. По данному критерию РОС можно условно разделить на ОС без вовлечения макулярной области (macula on) и с вовлечением макулярной области (macula off).

Отслойки с вовлечением центральной области сетчатки имеют гораздо худший прогноз в отношении сохранности зрительных функций.

Для выявления факторов, которые влияют на восстановление зрительных функций после РОС с вовлечением макулы, проведен ряд исследований.

Так, в одном проспективном исследовании [16] участвовали 45 пациентов с вовлечением макулярной области и давностью РОС от 24 часов до 6 недель. Результаты показали, что, чем меньше времени прошло от момента возникновения отслойки до выполнения операции, тем выше была конечная МКОЗ. Также МКОЗ после операции была тем выше, чем меньше была высота ОС в макуле (определялась с помощью ультрасонографии), чем моложе был пациент и чем выше была исходная МКОЗ [193]. Эти данные подтверждены и в других работах [201].

Морфологические изменения в макулярной области при ОС с вовлечением макулярной области объясняют неблагоприятный функциональный результат после оперативного лечения в сравнении с ОС без вовлечения центральной зоны.

Известно, что при отслоении нейроэпителия от пигментного эпителия развивается гипоксия и ишемия фоторецепторов, что приводит к быстрому изменению фовеолярной микроструктуры. Исследования in vivo показали, что ОС в макуле индуцирует апоптоз фоторецепторов [31,49]. При этом изменения в микроструктуре центральной области у оперированных пациентов сложно определить офтальмоскопически.

1.4. Специальные методы обследования при РОС

1.4.1 ОКТ при РОС

Сравнительно недавно внедренная в клиническую практику спектральная ОКТ (spectral (Fourier) domain (SD) - OCT) с разрешением в 5 мкм, позволяет получать снимки исследуемой области с высоким ускоренным разрешением при минимальных артефактах. [30,56, 74,179].

Важно, что результаты измерений сопоставимы между различными приборами [126]. ОКТ стала крайне ценным методом для изучения структуры витреоретинальной поверхности, что улучшило понимание патогенеза многих состояний [134]. Подробно визуализированы витрео-макулярные тракционные

изменения, эпиретинальные мембраны (ЭРМ), ЗГМ, детально изучены морфологические изменения, происходящие во время отека сетчатки [105,144].

При использовании SD-OCT над ПЭС определяются 3 высоко рефлективных слоя: 1 - наружная пограничная мембрана (ELM), которая представляет место соединения между внутренними сегментами и микроворсинками Мюллеровых клеток, 2 - линия сочленения наружных и внутренних сегментов (IS/OS), 3 - Промежуточный слой, представляющий границу верхушек наружных сегментов колбочек [3].

Выше описанная слоистая структура может использоваться при оценке целостности фоторецепторов при РОС до операции и после нее, а изменения фоторецепторов стали важнейшим прогностическим параметром постоперационной ОЗ после успешной операции с анатомическим прилеганием РОС [141, 178], что доказано в ряде исследований.

Так, для оценки изучения микроструктурных изменений центральной области с помощью ОКТ после анатомически успешной операции исследованли 53 глаза (51 пациент), из них 15 глаз с РОС без вовлечения и 38 глаз с вовлечением макулы [196]. Оценивалась корреляция между МКОЗ после операции и микроструктурными изменениями в макуле. На 33 глазах (62%) выявлены анатомическая патология в макуле: на 9 глазах (39%) были дефекты наружной пограничной мембраны (ELM); дефекты линии IS/OS - на 23 глазах (43%), остаточная СРЖ на 6 глазах (11%), ЭРМ на 12 глазах (23%), и КМО на 2 глазах (4%). Дефекты наружной пограничной мембраны и линии сочленения внутренних и наружных сегментов фоторецепторов (IS/OS) выявлены только при РОС с вовлечением макулы, в то время как другие находки наблюдались как с изначально интактной центральной областью, так и с предшествующей ОС в макуле.

При РОС с распространением в макулярную область МКОЗ после операции достоверно коррелировала с целостностью линии IS/OS и ELM после операции ($r=0,805$; $p<0,001$). Дефекты линии IS/OS и ELM служат признаком того, что

морфологические изменения в слое фоторецепторов распространяются от уровня соединения наружных и внутренних сегментов до тел фоторецепторов; тогда как разрушение линии IS/OS при наличии интактной ELM может свидетельствовать об изменениях только на уровне соединения сегментов фоторецепторов без распространения на их тела. Также выявлено, что при наличии дефектов IS/OS с сохранной ELM в конечном итоге достигается восстановление связи IS/OS. И наоборот, IS/OS соединение остается разрушенным в глазах с поврежденной ELM, даже при анатомическом успехе операции [31,110,204].

В других работах выявлены другие важные предикторы - целостность внутренней пограничной мембраны (ILM) и толщина наружного зернистого слоя (ONLT) [68,124], дренирование СРЖ во время операции [29 ,38, 45], исходная высота ОС в макуле [70, 113].

Таким образом, ОКТ позволяет получать уникальную информацию об анатомии структуры сетчатки на микроскопическом уровне. Помимо высокой информативности, неинвазивность, бесконтактность, безопасность и безболезненность метода делают его крайне привлекательным как для врача, так и для пациента. Возможности современных оптических когерентных томографов позволяют строить трехмерные модели исследуемой области сетчатки, карты толщин, проводить объективную оценку в динамике, что открывает принципиально новые возможности в диагностике и лечении сетчатки. Исследуются новые возможности применения ОКТ: на ее основании создаются анатомические классификации заболеваний витреомакулярной поверхности [57,107].

1.4.2 ФАГ при РОС

ФАГ— ценная и информативная методика для исследования сети сосудов сетчатки и хориоидеи с помощью их контрастирования флуоресцирующими веществами [23]. ФАГ была предложена в 1961 г. Novotny и Alvis, показавших возможность серийного фотографирования контрастированных флуоресцеином сосудов глазного дна, таким образом ФАГ преодолела ранее недосягаемый барьер

и позволила изучать микроциркуляцию глаза in vivo. Распределение флуоресцеина в тканях глаза изучал ряд исследователей (Ashton, Machemer, 1965; Cunha-Vaz, 1966) с использованием ангиографических и гистологических методов.

При РОС ФАГ применяется крайне редко и мы встретили в литературе единичные работы, причем упоминается лишь экстравазальный выход красителя [39, 197]. В работе 1978 г ФАГ была выполнена у 11 пациентов с ОС и у 17 пациентов после различных успешных ретинальных операций. До операции была выявлена скрытая фоновая флуоресценция СРЖ в области ОС, а также различные нарушения кровообращения в непосредственной близости от экваториальной дегенерации сетчатки, макулярных отверстий и периферических разрывов. Отсутствие экстравазального выхода флуоресцеина в СРЖ свидетельствует против участия сосудистой оболочки в формировании СРЖ [96].

В исследовании И.С. Кузнецовой доказана значимость ФАГ для прогнозирования прогрессирования ПВР у пациентов с РОС после хирургического лечения. Исследование глазного дна с помощью ФАГ проводили у 27 пациентов в динамике через 7 дней, 3 и 6 месяцев после операции. Анализ результатов на протяжении всего периода наблюдения показал, что в группе пациентов с благоприятным течением (9 глаз, 33%) не было выявлено изменений времени прохождения флуоресцеина во всех фазах исследования, отсутствовали патологические участки гипер- и гипофлюоресценции, не был выявлен выход красителя из сосудов глазного дна. У пациентов с резидуальной отслойкой нейроэпителия в макуле (6 глаз, 22%) через 7 дней после операции отмечалась патологическая гипофлюоресценция в области локализации остаточной жидкости на всех фазах исследования за счет экранирования хориоидальной флюоресценции. К 3 месяцам наблюдения, несмотря на сохранение у некоторых больных резидуальной ОС, зона патологической гипофлюоресценции на ангиограмме отсутствовала. У всех пациентов с послеоперационной ПВР (12 глаз, 44%) через 7 дней после операции отмечался экстравазальный выход красителя из

собственных сосудов в области ДЗН, наиболее выраженный в группе с диффузным процессом (5 глаз, 19%). При наличии ЭРМ это сопровождалось деформацией ретинальных сосудов в области макулы с ликеджем красителя на поздних фазах. При дальнейшей стабилизации процесса или тенденции к частичному регрессу пролиферативной ткани к 3 – 6 месяцам после операции выход красителя из сосудов ДЗН не выявлялся. У пациентов с прогрессированием ПВР изменения носили стойкий характер [14,18].

1.5 Лечение РОС

До 1929 года ОС приводила к слепоте. Концептуальный прогресс в лечении ОС связаны с именем Gonin [69, 117], Rosengren [159] Schepens и Arruga [32,169], Custodis [53]. В России разработка и популяризация лечения ОС с применением временного баллонирования проходили под руководством выдающегося офтальмолога Елены Олимпиевны Саксоновой, при участии ее учеников – В.В. Ильницкого, А.И. Мовшовича, Н.В. Гурьевой [9,10].

Витрэктомия же, как известно, была предложена в 1972 году. Но разрабатывал ее Machemer [120] для ОС, осложненных витреальной тракцией и ПВР. В 1980 году показания к витрэктомии расширились до менее осложненных форм [13].

1.5.1 Выбор операции при ОС

Современные методы лечения РОС включают в себя разновидности эписклерального пломбирования, временное баллонирование склеры, пневморетинопексию, витрэктомию с применением тампонирующих агентов (среды перфторорганических соединений (ПФОС), СМ, газа), криопексию и лазеркоагуляцию. На сегодняшний день наблюдается рост популярности витрэктомии, связанный с более низким числом интраоперационных осложнений [25,133,163,172].

Основными преимуществами витрэктомии являются улучшенная визуализация, удаление непосредственного патогенетического фактора развития РОС – СТ, возможность интраоперационного дренирования СРЖ и визуализации

оболочек глаза, все это способствует нахождению ранее необнаруженных разрывов, легкость применения лазерной коагуляции вне зависимости от местоположения разрыва, возможность работы в центральной области при сопутствующей макулярной патологии.

Существенным недостатком витрэктомии на факичных глазах является развитие или прогрессирование осложненной катаракты, как правило, ядерной. Предполагается наличие связи между витрэктомией и развитием открытоугольной глаукомы. Существует также ряд доказательств, что неудачная операция витрэктомии ассоциирована с более тяжелой ПВР.

Кроме того, стоимость материалов и оборудования, необходимых для проведения витрэктомии, значительно выше, чем для выполнения пневморетинопексии и экстрасклерального пломбирования.

Поэтому выбор вида оперативного лечения должен быть индивидуален для каждого пациента. Baseer U. Ahmad в своем обзоре обобщил данные нескольких исследований для формулировки критериев для выбора того или иного вида оперативного вмешательства (Таблица 1.1) [36].

Таблица 1.1 - Выбор операции при ОС [36, с изменениями автора]

Операция	Относительные показания	Относительные противопоказания
Пломбирование	Факичные пациенты Неосложненная ОС Единичные разрывы Форма разрывов – дырчатые Решетчатая дистрофия с разрывами	Помутнения/гемофтальм Истончение склеры/склеромаляция Выраженная тракция стекловидного тела Форма разрывов - клапанные
Витрэктомия	Псевдофакия Форма разрывов - клапанные Помутнения/гемофтальм ПВР Сопутствующая макулярная патология (эпиретинальный фиброз, макулярное	Неосложненная ОС у факичных пациентов Молодые пациенты Единичный разрыв

	отверстие) Ретинальный диализ	
Витрэктомия + Пломбирование	Тяжелая ПВР Нижние тракции Неполное удаление тракций	Неосложненная ОС у факичных пациентов Истончение склеры/склеромаляция
Пневморетинопексия (без витрэктомии)	Распространенность ОС не более двух квадрантов в верхней половине Единичные разрывы, расположенные в пределах одного квадранта	Множественные разрывы в разных квадрантах Нижние разрывы Дистрофические изменения с тракционным компонентов в нижней половине Гемофтальм/помутнения СТ
Демаркация (лазерокоагуляция или криопексия)	Незначительная субклиническая ОС Асимптоматическая ОС, симптомы хронического течения Пациенты, не способные находиться в положении, необходимом для проведения оперативного лечения Соматические противопоказания	Быстро прогрессирующая ОС Значительная тракция или ПВР

При выборе операции, несомненно, играют роль данные о частоте ее успешного исхода [15, 187,188]. Поэтому наиболее часто при РОС выполняются именно операции витрэктомии, пломбирования и их сочетание. Данные о частоте успеха при данных видах лечения у факичных и артифакичных пациентов представлены в таблицах 1.2 и 1.3.

Таблица 1.2 - Частота успеха операции при ОС: факичные пациенты [36,122,131].

	Пломбирование	Витрэктомия	Витрэктомия + Пломбирование	Всего глаз

Ретроспективные Miki et al., 2001 [131] Mansouri et al. [122], 2010 (факичные пациенты) TRI recurrent RD study group, St. Louis, 2008 [36]	100% 86% 86%	96% 78% 78%	-- 84% 84%	225 168 286
Проспективные Heimann et al., 2007 (факичные пациенты) [83]		63,6%	618%	

Таблица 1.3 - Частота успеха операции при ОС: артифакичные пациенты [36, 41,122, 176, 182,198]

	Пломби-рование	Витрэктомия	Витрэктомия + Пломбирование	Всего глаз
Ретроспективные Mansouri et al., 2010 [122] (артифакичные пациенты) TRI recurrent RD study group, St. Louis, 2008 [36]	80% 80%	86,5% 87%	80,3% 80%	118 286
Stangos et al., 2004 [182]		98%	92%	71
Sharma et al., 2005 [176]	76%	84%		50
Brazitikos et al., 2005 [41]	83%	94%		150
Weichel et al., 2006 [198]		93%	94%	152

Исследования показали некоторое преимущество пломбирования у факичных пациентов, а витрэктомии - у артифакичных. Однако, как уже упоминалось ранее, наблюдается рост популярности витрэктомии. Анализ Medicare fee-for-service database, BESS (Part B Extract Summary System) с 2000 по

2010, показал, что частота выполнения операции пломбирования упала на две трети, в то время как частота витрэктомии удвоилась. Возможно, роль в этой тенденции играют не только высокий процент успеха при выполнении витрэктомии, более "универсальные" показания для поведения операции, но и постоянное совершенствование микрохирургических техник при витрэктомии [40], возможность использования широкоугольной оптики, экономические соображения и недостаточное внимание при подготовке молодых кадров к выполнению других видов операций.

Несмотря на то, что частота успеха при витрэктомии проанализирована в крупнейших исследованиях, продолжается изучение данного параметра и в настоящее время [13,25, 177]. В большинстве работ витрэктомия сравнивается именно с главной конкурирующей операцией - операцией пломбирования, которая является на сегодняшний день наиболее полно и всесторонне изученной. Не являются исключением и работы с использованием ОКТ после хирургического лечения РОС[86,197]. Однако другим, менее изученным, но, на наш взгляд, не менее важным вопросом является сравнительная эффективность витрэктомии с газовоздушной тампонадой или тампонадой СМ по их влиянию на анатомический и функциональный результат лечения.

1.5.2. Сравнение анатомических и функциональных исходов витрэктомии с тампонадой ГВС и СМ

Использование СМ для лечения неоперабельных случаев ОС впервые было описано Cibis и соавт. в 1962. В дальнейшем методика была модифицирована, были получены обнадеживающие результаты. В сочетании с витреоретинальной хирургией, введение СМ стало стандартной процедурой и улучшает прогноз при ОС, ассоциированной с ПВР, гигантскими разрывами сетчатки, ПДР или травмами глаза [61].

В 90-х гг. двадцатого века все исследования показали, что по сравнению с газом гексафторидом серы (SF6), при использовании СМ чаще достигалось

прилегание сетчатки, наблюдалась большая ОЗ и меньше послеоперационных осложнений [28, 73].

Так, целью крупнейшего исследования Silicone Study стало сравнение эффективности тампонады СМ и газом длительного действия (первоначально гексафторид серы [SF6], позже перфторпропан [C3F8]) при лечении ОС, осложненной ПВР, а также оценка осложнений, которые возникают при использовании СМ и газа.

Всем пациентам проводилась витрэктомия. 1 группу составили пациенты, не имевшие витрэктомии в анамнезе, 2 группу - с ранее проведенной витрэктомией за пределами исследования. Конечными точками исследования были ОЗ 5/200 и более и прилегание макулы в течение 6 месяцев после операции.

По результатам, хронически повышенное ВГД было более типично при использовании СМ, C3F8, в то время как гипотония, напротив, в группе газа SF6. Частота послеоперационных осложнений была одинакова в обеих группах. В целом, эффективность СМ была выше, чем гексафторида серы, и сопоставима с перфторпропаном (C3F8). Однако на глазах с тяжелой передней ПВР функциональный прогноз был лучше при использовании СМ, а при наличии силиконовой ИОЛ и повреждениях задней капсулы - отмечено преимущество C3F8 [35,112].

На сегодняшний день тщательно изучены физические свойства СМ как тампонирующего агента [34,93]. К достоинствам СМ следует отнести улучшенную визуализацию глазного дна, меньшую необходимость в строгом позиционировании пациента в зависимости от локализации разрыва сетчатки и лучшей остроте зрения в раннем послеоперационном периоде.

СМ, по мнению экспертов, незаменимо при тяжелых рецидивирующих ОС с ПВР, особенно если ранее использовалась ГВС, при гигантских разрывах сетчатки, травма, инфекционных ретинитах, у больных СД с тракционной и/или РОС. Также его введение предпочтительно, когда планируемое время тампонады

превышает продолжительность нахождения C3F8, что составляет примерно от 6 до 7 недель [132].

Однако, в отличие от газовой тампонады, которая оказывает незначительное влияние на прозрачность хрусталика, долговременная тампонада СМ приводит к его помутнению. По данным различных авторов, частота возникновения осложненной катаракты на фоне долгосрочной тампонады СМ колеблется в диапазоне 60-82% в сроки от 8 недель до 3 месяцев после проведения витреоретиналыюго вмешательства до 100 % в сроки до 2 лет [7,20,25]. Кроме того, при тампонаде СМ повышен риск глаукомы и кератопатии [61].

Для оценки анатомических и функциональных результатов после тампонады газом или СМ были проанализированы истории болезней пациентов за 18 месяцев. Из 530 операций по поводу ОС (482 глаза), стандартное СМ (вязкостью не более 5700стск) использовалось в 5% случаев, ГВС - в 35%, тяжелое СМ - в 1% и воздух - в 59% случаев. Применение СМ было ограничено при тяжелой ПВР, что требовало применение ретинэктомии. Анатомический успех на СМ составил 72%, на ГВС - 92%. Показатель ОЗ 0,05 и больше был достигнут у 21% и 65% глаз, соответственно. Таким образом, по опыту отдельных специалистов, СМ не стоит использовать как средство первого выбора при оперативном лечении ОС [156].

С целью исследования взаимосвязи между типом интраокулярной тампонады (СМ или C3F8) и непреднамеренным смещением сетчатки в макулярной области после витрэктомии при РОС было обследовано 23 глаза. Исходно и через 7 дней, 1 и 3 месяца после операции проводилось офтальмологическое обследование и исследовалась аутофлюоресценция глазного дна (АГД). АГД выявила смещение сетчатки в 52,2% случаев, причем ее частота была выше при использовании газа (7,4% против 22,2% на СМ, p=0,036). Сетчатка сместилась вниз на всех глазах при использовании газа и вверх - при СМ [51].

С целью сравнения относительной безопасности и эффективности различных тампонирующих агентов при оперативном лечении ОС с ПВР с помощью поисковых систем было выделено 3 рандомизированных исследования (516 пациентов). По результатам, наиболее универсальной операцией признана витрэктомия с тампонадой СМ, перфлуоропропановым газом (по достижению ОЗ 5/200) или достижению прилегания макулы в течение не более 1 года.

Хотя при тампонаде сульфургексафлуоридовым газом выявлены гораздо худшие анатомические и функциональные результаты не выявлено достоверных различий по достижению хотя бы ОЗ 5/200 в течение 2 лет. В отношении прилегания макулы при использовании СМ получены более благоприятные результаты чем при применении сульфургексафлуоридового газа как через год, так и через 2 года. Авторы сделали вывод о предпочтительности использования перфлуоропропанового газа или стандартного СМ для большинства пациентов с ОС и ПВР, причем выбор конкретного агента должен быть индивидуален для каждого пациента [173].

Поэтому однозначных данных о преимуществе СМ нет и в настоящее время продолжается сравнительный анализ различных тампонирующих агентов. Причем достаточно много внимания в последнее время уделяется "тяжелому" СМ [11, 46, 60, 87,93, 94, 95,100,103114,138,145,154, 168,202].

Помимо побочных эффектов, при использовании любого СМ возникает еще одна проблема - необходимость удаления СМ и связанные с этой процедурой риски.

1.5.3 Риски при удалении СМ

В глазах с нарушенной функцией цилиарного тела (при травме, хроническом увеите, или передней ПВР) могут стремительно развиваться субатрофические изменения. При отсутствии осложнений, СМ должно находиться только в полости СТ. Его дислокация в переднюю камеру может привести к повреждению роговицы при непосредственном контакте с эндотелием или гипертензии. СМ может вызывать глаукому из-за попадания эмульгатов в

трабекулярную сеть. Субретинально расположенное СМ усложняет прилегание сетчатки, а из супрахориоидального пространства его невозможно удалить.

Эмульгирование СМ может вызывать появление плавающих помутнений и приводить к его аккумуляции в передней камере в виде гиперолеона. СМ также адгезируется к поверхности силиконовых линз и может требовать замены исскуственного хрусталика.

В исследованиях Казайкина В.Н. установлено, что оптимальным сроком завершения тампонады является 1 месяц после введения СМ, что возможно при полном прилегании сетчатки, отсутствии тракций, неблокированных ретинальных разрывов, гипотонии глазного яблока и формировании хориоретинальных спаек после лазерной коагуляции сетчатки [12].

Именно данная процедура, удаления СМ, несмотря на ее рутинность, кажущуюся простоту и внедряемые новые методики [151,180], в последние годы привлекает пристальное внимание специалистов в связи с определенными рисками, связанными с повторной ОС, репролиферации из ЭРМ и увеличения тракции.

Риск повторной ОС

Так, для оценки результатов, частоты повторной ОС, ОЗ и осложнений после удаления СМ авторы проанализировали 115 процедур (ОС при ПВР, ПДР, травме глаза). Среднее время нахождения СМ составило 13,3 месяца, период наблюдения - 1,8 лет.

Анатомический успех выявили в 82.6%, повторная ОС произошла в 17,4% случаев, в большинстве случаев в течение первых 6 месяцев после удаления. Конечный анатомический успех достигнут в 93,9%. ОЗ улучшилась или осталась неизменной в 80,9%.

Не выявлено корреляции между длительностью тампонады и частотой повторной ОС (что подтвеждается в ряде других исследований - [50, 92,185]), в связи с чем авторы рекомендуют не придерживаться стандартных критериев по

времени удаления СМ, а решать индивидуально [61]. Но все же, по рекомендации отечественных авторов, срок тампонады не должен превышать 2 месяцев, что достаточно для формирования хориоретинальных спаек после лазерной коагуляции сетчатки, и обеспечивает стойкий анатомический результат, позволяя избежать осложнений, характерных для длительного пребывания СМ в витреальной полости [20].

Риск транзиторной гипотонии

С целью изучения частоты, продолжительности и факторов риска постоперационной транзиторной гипотонии после удаления СМ, были изучены истории болезни 87 пациентов (87 глаз), срок наблюдения составил 6 месяцев.

Гипотония определялась как ВГД 6 мм рт.ст. (по Гольдману), выявленное в течение 1 недели после операции, и восстановившееся до нормального уровня в течение 4 месяцев после операции. По результатам, транзиторная гипотония наблюдалась у 35 из 89 глаз (39,3%). На 33 глазах ВГД нормализовалось в течение 1 недели после операции. Из множества проанализированных факторов лишь длина оси достоверно коррелировала с развитием постоперационной гипотонии [99].

Риск резкого снижения ОЗ

По опыту исследователей, у 30% пациентов удаление СМ после витреоретинальной хирургии снижает потенциальный риск развития глаукомы и катаракты и приводит к улучшению ОЗ. Однако авторы описывают 7 случаев неожиданной и необратимой потери зрения после удаления СМ. Пациентам проводилось комплексное обследования, включая электрофизиологическое исследование, ФАГ, ОКТ. У 6 мужчин и 1 женщины, средний возраст 42,8 года, выявлено резкое снижение МКОЗ (4,7±1,4 Snellen lines) после удаления СМ без каких-либо других осложнений с прилежащей сетчаткой, без ЭРМ или КМО, ОКТ и ФАГ не выявили изменений. Электродиагностические обследования выявили ряд нарушений, указывающихся на макулярную дисфункцию. Патогенез данного феномена остается неясным [142].

Риск КМО после удаления СМ

Сравнительный анализ микроструктуры макулы до и после удаления СМ показал, что изменения зависят от длительности тампонады, и разрешались после удаления СМ, причем ОЗ также повышалась. С помощью ОКТ авторы выявили КМО на тампонаде СМ в 19,6% случаев [158]. Ретроспективное интервенционное исследование показало, что при осложненной с ПВР изменения макулы были выявлены у 87% больных после удаления СМ, из них у 18% был КМО потребовавший дополнительного лечения [102].

Сох М. и соавт. также показали, что КМО не связан с эпиретинальной тракцией, а формирование ЭРМ - достоверно не зависело от типа тампонады (СМ или газовая смесь [52].

Примеси в СМ (такие как низкомолекулярные компоненты, НМК) и остаточные катализаторы, предположительно вызывают воспаление. С помощью газовой хроматографии Nakamura и соавт. проанализировал состав СМ на протяжении до 2 лет после введения выявил снижение концентрации НМК. Возможно, они диффундировали из СМ в ткани глаза, вызывая хроническое токсическое воздействие [140].

Таким образом, несмотря на изученность операции витрэктомии с газовоздушной тампонадой и тампонадой СМ, остается ряд вопросов, требующих дальнейшего изучения. Широкая вариабельность функциональных результатов при анатомически успешной операции требует дополнительных исследований.

1.5.4. Место бимануальной техники витрэктомии в лечении РОС

На функциональный результат операции влияют не только рассмотренные выше дооперационные факторы и выбор тампонирующего агента, но и интраоперационные факторы, а именно, техника выполнения витрэктомии.

Так, с внедрением в хирургию осветителей, фиксирующихся как порт для витрэктомии в склере, возникла новая эра хирургического лечения – бимануальная витрэктомия [59, 146]. Появилась возможность работы одновременно двумя инструментами – витрэктором и пинцетом, пинцетом и

ножницами, витреальным шпателем и пинцетом и т.д. Кроме того, исчезла необходимость в наличии ассистента, так как свободной рукой хирург сам стал использовать склерокомпрессор для детального осмотра и работы на крайней периферии. Уровень внутриглазного давления во время введения тампонирующих веществ также стал более стабильным, так как через свободный порт хирург получил возможность аспирировать выдавливающуюся жидкость. Все это позволило избежать ряда осложнений.

Были разработаны различные методики - инструменты с подсветкой, мультипортовые осветительные системы, внешние диафаноскопические осветители, осветители-шандельеры, Torpedo Mini Lights. Прорывом стала разработка Eckardt C. нового вида шандельеров - Twinlight, с двумя 25-g волокнами, прикрепленными на расстоянии 6 мм к общей подножке, обладающий рядом преимуществ перед 20g осветителями-шандельерами и иллюминационными инфузионными канюлями - лучшее освещение, большая стабильность, меньший диаметр волокон, что устранило неоходимость зашивания отверстий в склере [59,104, 171, 189, 205].

Для многих витреоретинальных операций, именно осветители - шандельеры имеют ряд преимуществ, поскольку они обеспечивают панорамное освещение, что идеально для бимануальной хирургии. Кроме того, они хорошо сочетаются с широкоугольной оптикой [58,59,146, 192].

Недавно разработанные, более яркие ксеноновые источники света (например, Photon Light Source (Synergetics, Inc.), BrightStar (DORC), и Accurus AHBJ-Illuminator (Alcon, Fort Worth, TX), позволяют использовать световоды меньшего калибра.

По опыту ряда авторов, успешное введение таких тонких волокон при трансконъюнктивальной витрэктомии крайне затруднительно, после склеротомии с использованием одноразовых канюль 27G, крайне трудно или невозможно определить местонахождение разреза после извлечения канюли, в связи с чем ряд

работ посвящен разработке новых способов трансконъюктивального введения волокон 27G.

Так, по опыту Eckardt C. и соавт., которые выполнили несколько сотен трансконъюнктивальных витрэктомий 23g с применением осветительной системы 27g Twinlight, ни в одном случае не возникло таких осложнений, как послеоперационная гипотония, эндофтальмит, вытекание внутриглазной жидкости или просачивание газа из разреза, также не было выявлено термического повреждения места склеротомии или расплавления или деформации конических концов волокон. Это доказывает, что 27g разрез вертикально по отношению к склере обеспечивает отличное самогерметизирующееся закрытие. Внутриглазное освещение показало себя равномерным и отличным по качеству. Из-за двойного источника света, что обеспечивается введением двух волокон (в большинстве случаев соответственно меридианам 11 часов и 1 часу), освещение было диффузным и без теней, что обеспечивало панорамное освещение высокого качества [58].

Используемый двойной источник света обладает явным преимуществом перед одиночным, хотя последний имеет в настоящее время популярность среди хирургов, потому что его легко использовать при трансконъюнктивальной установке. Однако при таком освещении тень от инструмента проецируются на глазном дне и может ухудшать визуализацию во время интраокулярных манипуляций.

Другой группой ученых была создана новая осветительная система с двумя осветителями-шандельерами на основе троакар-канюли. Она включает два 30g оптических волокна с двумя 29g троакар-канюлями и полосу для управления хордами. Кончик оптического волокна в форме конуса обеспечивает диффузное освещение. Каждое волокно проходит через резиновую пробку, которая располагается примерно на 5-6 мм кзади от кончика волокна. Преимуществами данной разработки является улучшенная самогерметизация раны, однородное и более широкое освещение, система троакар-канюль, которая обеспечивает

смещение конъюнктивы, облегчение размещения волокон и их самоудерживание, и регулируемая глубина погружения волокон для максимального освещения, а также наличие полосы для управления хордами для регуляции направления внутриглазного освещения. Данная система была применена при 50 витрэктомиях с микроразрезами [165].

Бимануальная хирургия в большинстве случаев обеспечивает укорочение времени проведения витреоретинальной операции.

Скорость работы хирурга в витреальной полости является одним из важных факторов, влияющих на послеоперационную остроту зрения. В работе Romano V. и соавт. отмечается, что чем быстрее проведена операция, тем меньше риск послеоперационного воспаления, которое играет важную роль в развитии послеоперационного КМО. А КМО, в свою очередь, является главной причиной снижения ОЗ [158].

Частота КМО после витрэктомии была изучена на пациентах с плавающими помутнениями в СТ (что наиболее точно, поскольку у данной категории пациентов наличие КМО после операции наиболее очевидно с оперативным вмешательством) и составила 5,5% [143]. В других работах КМО не регистрировался, что говорит о том, что микроинвазивная витрэктомия обеспечивает улучшение соотношения риск/польза [123, 170,184].

Однако на сегодняшний день в литературе встречаются единичные исследования по применению бимануальной техники хирургии при РОС. Так, целью исследования Горшкова И.М. и соавт. [5] стала оценка безопасности и эффективности бимануальной техники хирургии РОС с применением технологии операции калибра 27-29G и использованием газовоздушной тампонады. Всего в исследование было включено 18 пациентов, из них 15 пациентов — со свежей РОС с гигантскими разрывами, наличие которых исключало проведение эписклеральной хирургии, и 3 пациента — с ПДР и сопутствующей ОС. Сроки возникновения ОС на момент операции не превышали 1 мес. Срок наблюдения пациентов после операции составил 6 мес.

По результатам исследования, во всех 18-ти случаях было получено полное анатомическое прилегание сетчатки и повышение остроты зрения. Выписка пациентов на амбулаторное долечивание после проведенного хирургического лечения проводилась на 2-3 день после вмешательства.
Из нежелательных явлений в раннем послеоперационном периоде у 3-х пациентов наблюдалась транзиторная гипертензия, связанная с расширением газа в витреальной полости, компенсированная путем пассивной аспирации газовой смеси из витреальной полости в условиях операционной. Пролапс газовой смеси в переднюю камеру был выявлен в 3-х случаях у пациентов с артифакией. В 2-х случаях отмечалась асептическая экссудативная реакция в передней камере. Таким образом, предложенная технология обеспечивала надежную герметизацию, значительно снижающую риск возникновения гипотонии и вторичного инфицирования в послеоперационном периоде.

В другой работе для оценки безопасности и эффективности бимануальной 23g трансконъюнктивальной бесшовной витрэктомии у пациентов с осложненной ПВР участвовало 27 пациентов (29 глаз): 14 глаз с диабетической тракционной ОС 13 глаз - с осложненной РОС (включая 3 случая травматической ОС) и 2 глаза с массивным субретинальным кровоизлиянием.

По результатам работы, ОЗ достоверно повысилась у всех пациентов, анатомический успех достигнут в 79,3% случаев после первой витрэктомии и в 946% - после повторной операции. Таким образом, предложенная техника эффективна и воспроизводима у больных с осложненными витреоретинальными заболеваниями и может использоваться как альтернатива стандартной трехпортовой витрэктомии в осложненных случаях [149].

Однако в литературе не встречается данных по сравнительному анализу влияния стандартной трехпортовой витрэктомии и бимануальной хирургии РОС на функциональный результат после операции.

ГЛАВА 2. МАТЕРИАЛЫ И МЕТОДЫ ИССЛЕДОВАНИЯ

Исследование выполнялось на базе кафедры офтальмологии Федерального государственного бюджетного образовательного учреждения дополнительного профессионального образования «Институт повышения квалификации Федерального медико-биологического агентства», на базах 13-го офтальмологического отделения ГБУЗ «ГКБ №15 имени О.М. Филатова» департамента здравоохранения г. Москвы и ООО «Офтальмологический центр Коновалова» в период с 2011 по 2014 гг. Все пациенты подписывали информированное согласие на участие в исследовании, в котором были подробно описаны применяемые методы диагностики и лечения и их возможные осложнения.

2.1. Клинический материал исследования

Всего под наблюдением находилось 115 пациентов (115 глаз) с установленным диагнозом РОС. Критериями исключения пациентов из исследования явились наличие у пациента сахарного диабета, первичной глаукомы, патологической миопии, амблиопии, сопутствующей макулярной патологии в анамнезе и на парном глазу, а также эпиретинальной мембраны (ЭРМ) в макулярной области с тракционным компонентом. У всех пациентов была псевдофакия с выполненным задним капсулорексисом.

Все пациенты были прооперированы по следующим хирургическим технологиям: 80 человек – бимануально, 35 - по классической трехпортовой методике. В конечный анализ данных включались пациенты с полным прилеганием сетчатки в результате хирургического вмешательства, без интра- и послеоперационных осложнений (70 человек после бимануальной хирургии, 30 - после классического варианта). Таким образом, в итоге в исследование было включено 100 пациентов (100 глаз) с РОС после успешной операции с анатомическим прилеганием сетчатки.

Пациенты были разделены на три сопоставимые по полу, возрасту, исходной МКОЗ и сроку ОС группы по виду выполненного оперативного

лечения:: в группе I (n=34) субтотальная витрэктомия выполнялась бимануально, с использованием панорамного осветителя, фиксированного в нижне-внутреннем квадранте, с тампонадой ГВС. В группе II (n=36) витрэктомия также выполнялась бимануально, с тампонадой СМ. Группу сравнения (группу III, n=30) составили пациенты с РОС, которым субтотальная витрэктомия выполнялась по классической трехпортовой методике, с использованием осветителя прямой направленности, без фиксации к склере, удерживающегося в руке хирурга. В качестве тампонирующего агента использовалось СМ. Характеристика пациентов представлена в таблице 2.1.

Таблица 2.1 - Характеристика пациентов I-III групп

Параметр	Группа I	Группа II	Группа III
Количество, n*	34	36	30
Возраст, г*	57,9±8,2	55,8±10,6	50,3±11,3
Пол, n (%)*			
Мужской	17 (50,0)	20 (55,6)	18 (60,0)
Женский	17 (50,0)	16 (44,4)	12 (40,0)
Макула on, n (%)*	7 (20,6)	5 (13,9)	3 (10)
ОЗ с коррекцией*	0,15±0,08	0,11±0,04	0,14±0,02
ВГД, мм рт.ст.*	13,2±3,6	12,1±4,2	13,5±2,1
Срок отслойки (дней)*	10,4±4,1	14,8±3,6	13,1±2,4
Распространённость отслойки по квадрантам, n (%) **			
2	6 (17,6)	5 (13,9)	16 (53,3)
3	21 (61,8)	12 (33,3)	12 (40,0)
4	7 (20,6)	19 (52,8)	2 (6,7)
Локализация разрыва, n (%) **			
Нижние отделы		8 (22,2)	16 (53,3)

Верхние отделы Верхние и нижние отделы Другие	32 (94,1) 2 (5,9)	11 (30,6) 10 (27,8) 7 (19,4)	14 (46,7)
ПВР, % A B C	 38,2 58,8 2,9	 63,9 36,1	 90,0 10,0
Срок тампонады, мес.*		3,4±1,3	4,5±2,8

Примечание: * - p>0,05 между группами, ** - p<0,05 между группами

Также в структуре сопутствующей патологии значимое место занимала миопия, что продемонстрировано на Рисунке 2.1.

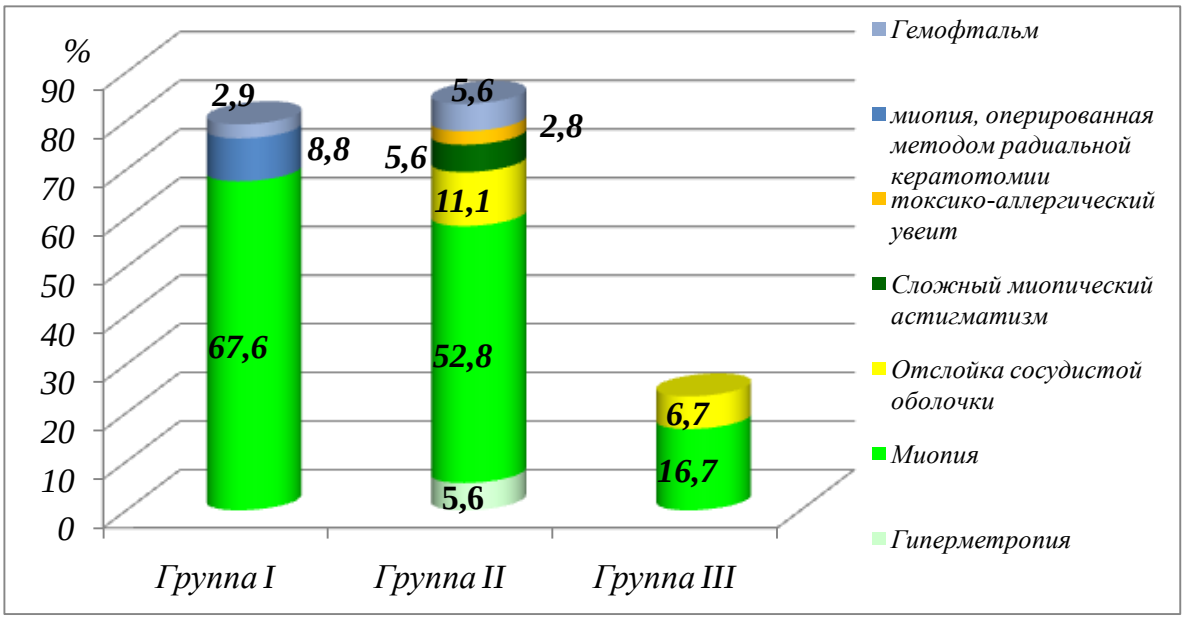

Рисунок 2.1 - Сопутствующая глазная патология у пациентов I-III групп.

В группе I пациенты с миопией высокой степени составили 39,1%, средней степени - 34,8%, слабой степени - 26,1%; в группе II - 10,5, 42,1 и 47,4%, соответственно; в III группе у всех пациентов была выявлена миопия средней степени.

При биомикроскопии у ряда пациентов были выявлены следующие особенности: артифакия - у 17,6% пациентов I группы, 11,1% - II группы и 13,3%

III группы; радиальные рубцы - у 5,9%, 2,8% и 3,3%, соответственно; колобома радужки - у 2,9% пациентов только в I группе.

2.2 Методика проведения исследования

Данное исследование – проспективное, сравнительное, открытое. Срок наблюдения – 12 месяцев.

После госпитализации всем пациентам с РОС и отсутствием перечисленной выше глазной патологии предлагали подписать информированное согласие. В случае согласия пациент был включен в исследование. После чего больному проводили комплексное общее и офтальмологическое обследование (визометрия, периметрия, тонометрия, биомикроскопия, офтальмоскопия, автокератометрия, фоторегистрация глазного дна, А- и В- сканирование, ОКТ парного глаза и по возможности ОКТ глаза с РОС), необходимые для проведения хирургического лечения. Далее выполнялась операция: в ООО «Офтальмологический центр Коновалова» - витрэктомия по классической трехпортовой методике, в ГКБ №15 – также по классической методике и бимануально, с использованием осветителя, фиксированного в нижне-внутреннем квадранте.

При выборе вида тампонирующего агента руководствовались следующими критериями:

- *критерии для тампонады СМ:*

1. Нижний разрыв
2. Невозможность соблюдать вынужденное положение после операции
3. Необходимость авиаперелета после операции
4. Гигантские разрывы
5. Ретинальный диализ
6. ПВР, стадии В и С
7. Отслойка сосудистой оболочки
8. Интраоперационные ретинотомии

- *критерии для тампонады газовоздушной смесью:*

1. Верхние разрывы
2. ПВР, стадии А и В

В случае полного прилегания сетчатки и отсутствия каких-либо интра- и послеоперационных осложнений, пациент продолжал свое участие в исследовании и совершал визиты для контроля своего состояния. У пациентов группы I осмотры проводились через 1, 3, 6 и 12 месяцев после операции. У пациентов группы II – в те же сроки с дополнительным обследованием во время тампонады СМ. У пациентов группы III, помимо обследования во время тампонады СМ, также проводились осмотры через 1 и 12 месяцев после его удаления (Таблица 2.2). Всем пациентам было выполнено комплексное обследование,

Во всех случаях стандартное обследование дополнялось проведением ОКТ, исследование с помощью ФАГ проводилось через 1 месяц после операции в группе I, во время силиконовой тампонады и через 1 месяц после удаления силиконового масла – в группе II и III.

Таблица 2.2 - Структура исследования

Выполняемые процедуры	Визит 0 (до лечения, скрининг)	Оценка по результатам операции	Визит 0.1 (для групп II и III), во время тампонады СМ	Визит 1 (1 мес.)	Визит 2 (3 мес.)	Визит 3 (6 мес.)	Визит 4 (12 мес.)
Информированное согласие	X						
Критерии включения/ исключения	X	X					
Анамнез	X						
Регистрация сопутствующей	X		X	X	X	X	X

терапии							
Оценка симптомов, жалоб	X		X	X	X	X	X
Визометрия, биомикроскопия, тонометрия	X		X	X	X	X	X
Осмотр с трехзеркальной линзой Гольдмана, офтальмоскопия, карта глазного дна	X		X	X	X	X	X
ОКТ			X	X	X	X	X
ФАГ			X	X			

2.3 Методы обследования

При сборе **жалоб** формировалось представление о степени снижения зрения, исходя из субъективной оценки пациента (от появления «тумана» перед глазом до светоощущения), учитывались метаморфопсии (искривление прямых линий, деформация, изменение в размерах предметов).

Сбор анамнеза включал установление срока от начала снижения зрения, сроки выявления ОС, пациент указывал с какой стороны глаза появилась пелена, были ли накануне «вспышки и молнии» перед глазом, травмы головы или глаз. перечень применявшихся на протяжении всего времени препаратов, вид используемой ранее очковой коррекции, перенесенные глазные и общие заболевания, наличие аллергии, глазных заболеваний у ближайших родственников, перенесенные травмы.

Острота зрения (визометрия) без коррекции и с оптимальной очковой коррекцией определялась с помощью проектора знаков Topcon ACP-8 со стандартным набором оптических линз. При этом пациент усаживался на уровне проектора знаков (около 4 метров от таблицы), на него одевалась

очковая оправа и производилась проверка остроты зрения по стандартной методике.

Для определения преломляющей силы роговицы выполняли **автокератометрию** на приборе Huvitz Auto-Ref/Keratometer HRK-8000A.

При поведении **биомикроскопии** на щелевой лампе Carl Zeiss Meditec AG оценивали состояние век, конъюнктивы, роговицы, радужки, хрусталика, стекловидного тела, глубину передней камеры и прозрачность влаги. **Измерение ВГД (тонометрия)** проводилась на аппарате Non-contact tonometr FT-1000 (Japan) бесконтактным методом. **Фоторегистрация глазного дна** проводилась с помощью ретинальной фундус-камеры Topcon TRC 50DX при условии медикаментозного мидриаза (1% тропикамид). Клиническая оценка состояния глазного дна производилась методами непрямой **офтальмоскопии** с помощью линзы 78 D, 60 D OCULAR на щелевой лампе и на непрямом бинокулярном офтальмоскопе Keeller с линзой 20 D. Мидриаз достигался инстилляцией 1% раствора тропикамида.

Также пациентам выполнялись:

А-сканирование: TomeyBiometer AL-100. **В-сканирование:** Optikon 2000 Hiscan для оценки подвижности и распространенности отслойки сетчатки, количества и вида помутнений стекловидного тела.

Для оценки структурных изменений макулярной области проводилось прижизненное морфологическое исследование на **оптическом когерентном томографе** Cirrus HD-OCT 4000 (CARL ZEISS MEDITEC, США). Пациенту объяснялась суть исследования, после чего, сидя, он помещал голову на специальную подставку и фиксировал взгляд на появляющейся метке перед испытуемым глазом. В это время исследователь, наблюдая на экране зону интереса, проводил серию снимков в выбранном протоколе исследования. На томограммах оценивали толщину макулярной области, наличие ЭРМ, кист, отека, среднюю толщину перипапиллярного слоя нервных волокон (RNFL), толщину комплекса ганглионарных клеток и внутреннего плексиформного слоя

(GL+IPL), состояние наружной пограничной мембраны (ELM), слоя наружных и внутренних сегментов фоторецепторов (IS/OS), слоя ПЭС, мембраны Бруха.

Использовались следующие программы:

- Протокол Macular Cube 512x128. Программы Macular Thickness Analysis, Ganglion Cell OU Analysis - с их помощью автоматически рассчитывалась средняя и минимальная толщина слоев ганглиозных клеток и внутреннего плексиформного, а также толщина данных слоев в шести секторах соответственно макулярной области.
- Протокол 5 Line Raster. Программа High Definition Images: высокое разрешение слоев сетчатки при проведении горизонтальных сканов.
- Протокол Optic Disc Cube 200x200. Программа ONH (Optic Nerve Head) and RNFL (Retinal Nerve Fiber Layer) Analyses - с ее помощью автоматически рассчитывались толщина слоя нервных волокон (средняя и в 12 секторах перипапиллярной области) и параметры дисков зрительных нервов (площадь диска, площадь нейроретинального пояска, среднее соотношение размеров площадей экскавации и ДЗН, объем экскавации.

ФАГ проводилась на аппарате Heidelberg engineering HRA Spectralis. Пациенту проводилась внутрикожная аллергическая проба с применением 0,05 мл 5% раствора флуоресцеина, в случае отрицательного результата, после объяснения сути процедуры, пациенту устанавливался катетер в локтевую вену. Сидя, пациент устанавливал голову на специальную подставку с плотной фиксацией лба и подбородка, после чего по команде исследователя медсестра вводила 5,0 мл 5% флуоресцеина в вену по катетеру. Исследование проводилось в темноте. Пациент направлял взор по команде исследователя, который, в свою очередь дела серию снимков в различные фазы заполнения сосудов красителем.

Флуоресцеиновая ангиограмма состоит из следующих, плавно переходящих друг в друга фаз: хориоидальная, артериальная, артериовенозная, венозная и поздняя.

Хориоидальная фаза наступает через 8-12 с после введения флуоресцеина и характеризуется неравномерным заполнением хориоидеи, что связано с выходом красителя через фенестрированную стенку хориокапилляров.

В артериальную фазу на фоне заполнения хориоидеи флуоресцеин поступает в ретинальные артериолы.

Артериовенозная фаза характеризуется полным заполнением артерий и капилляров, а также появлением ламинарного тока флуоресцеина в венах. *Венозная фаза* бывает ранней, средней и поздней. В ранней венозной фазе более выраженный ламинарный ток в венах, полное заполнение артерий и капилляров. В средней венозной фазе происходит полное заполнение вен. Поздняя фаза отражает процесс непрерывной рециркуляции красителя, когда происходит его разбавление и вымывание. Для поздней фазы характерно прокрашивание диска зрительного нерва. Флуоресценция значительно ослабевает через 5-10 минут, а через несколько часов флуоресцеин полностью выводится из организма.

2.4 Методы лечения

2.4.1 Ход операции. Бимануальная субтотальная витрэктомия.

Обработка век спиртовым раствором. На веки с захватом ресничного края накладывается стерильная пленка. Устанавливается блефаростат. Обработка конъюнктивальной полости 5 % раствором бетадина. В 4 мм от лимба производится сквозной прокол предварительно смещенной конъюнктивы и склеры. Размер троакара 25 G или 23 G. Устанавливаются клапанные порты в нижне-наружном, верхне-наружном и верхне-внутреннем квадрантах. Инфузионная линия устанавливается в нижне-наружном квадранте и подключается к физиологическому раствору на уровне 40-45 мм водного столба. В нижне-внутреннем квадранте, в 4 мм от лимба устанавливается панорамный осветитель.

Под широкоугольной оптической системой производится витрэктомия в центральных отделах, затем с помощью аспирации над областью ДЗН производится индукция отслойки задней гиалоидной мембраны (при ее отсутствии). Далее следует витрэктомия в более полном объеме. Для иммобилизации отслоенной сетчатки вводится через один верхний порт раствор ПФОС. При этом во второй верхний порт вводится пассивная аспирационная канюля во избежание повышения офтальмотонуса и пульсации центральной артерии сетчатки. Тампонада ПФОС производится до центрального края близлежащего разрыва. Далее витрэктомия производится на крайней периферии со склерокомпрессией, с тщательной обработкой периферических краев разрывов и дистрофических очагов. Подача физиологического раствора заменяется на воздушную смесь. Через разрыв/разрывы пассивно аспирируется субретинальная жидкость. После прилегания сетчатки, расположенной периферичнее разрывов, производится аспирация ПФОС над ДЗН, и витреальная полость полностью тампонируется воздушной смесью. Далее со склерокомпрессией производится эндолазеркоагуляция (ЭЛК) по краю разрыва/разрывов, в 2-3 ряда. По окончании ЭЛК производится дополнительное осушение витреальной полости пассивной аспирационной канюлей, расположенной над ДЗН.

В случае газовоздушной тампонады производится разведение газа C2F6 до концентрации 16% в объеме 50 мл. Шприц с разведенным газом подсоединяется к инфузионной линии и его содержимое вводится в витреальную полость. При этом в другой порт вводится пассивная аспирационная канюля для удаления воздушной смеси из полости, более равномерного распределения газовой смеси и поддержания нормального офтальмотонуса. После полного введения газовой смеси удаляются порты и накладываются узловые швы на разрезы конъюнктивы и склеры (викрил, 7,0). В случае выхода пузырей ГВС из склеротомического отверстия после удаления осветителя также накладывается узловой шов (викрил, 7,0).

В случае тампонады СМ в один верхний порт устанавливается шприц с СМ (вязкость 5700 сСТ) и производится его введение. В другой верхний порт устанавливается аспирационная канюля для удаления воздушной смеси. Контроль введения СМ осуществляется под щелевым освещением. При появлении в зрачке СМ, прекращается введение в инфузионную канюлю воздушной смеси и с помощью пассивной аспирации удаляются остаточные пузыри воздушной смеси в проекции зрачка. СМ вводится до достижения нормотонуса. Затем удаляются порты и осветитель. Все разрезы ушиваются узловыми швами (викрил 7,0). В конце операции в нижне-наружном отделе свода, под конъюнктиву вводится

раствор гентамицина (при отсутствии непереносимости) и дексаметазона.

Конъюнктивальная полость тщательно промывается физиологическим раствором, затем высушивается стерильным тампоном. Блефаростат удаляется. Защитная пленка и покрывало снимаются. На закрытый глаз накладывается стерильная асептическая марлевая салфетка, фиксированная к коже пластырем.

Расходные материалы: физиологический раствор: BSS Bausch & Lomb; порты One step cannula system DORC (23G, 25G); аспирационная канюля Disposable Backflush instrument, with blunt needle and passive aspiration DORC (23G, 25G); ПФОС: Okta-line Bausch& Lomb; Газ C2F6 (hexafluoroethane) ARCEOLE; СМ Bausch&LombOXANE5700; лазерный зонд Synergetics; световод 25 G Awh Chandelier.

Приборы: операционный микроскоп Carl Zeiss Meditec AGOPMI Lumera 700c широкоугольной оптической системой Resight, линзы 80 градусов и 120 градусов; аппарат для витрэктомии DORCASSOCIATEDUAL; эндолазеркоагуляция: Quantel medical; осветитель SynergeticsPhoton 1.

2.4.2 Ход операции. Классическая трехпортовая витрэктомия.

После установки блефаростата и обработки операционного поля 5% раствором бетадина в 3-4 мм от лимба устанавливаются три порта. Для этого производятся проколы троакаром в нижне-наружном квадранте, верхне-

наружном и верхне-внутреннем квадрантах. Система инфузии подводится к порту в нижне-наружном квадранте. Устанавливается оптическая система для визуализации глазного дна и стекловидного тела. Это может быть бесконтактная система, прикрепленная к микроскопу, а может – контактная линза, либо подшитая в области лимба, либо удерживающаяся с помощью ассистента. В один из портов, расположенных в верхней половине вводится витрэктор для удаления стекловидного тела, в другой – осветитель прямой направленности, для визуализации всех манипуляций в витреальной полости. Производится витрэктомия в центральных отделах. Затем в центральную область вводится тампонирующее вещество – ПФОС. При его введении одной руке остается осветитель, а в другой – шприц с ПФОС. При этом, во избежании выраженной гипертензии в витреальной полости, производят разъединение системы инфузии с портом, для того чтобы вытесняемая жидкость могла вытекать наружу. Если на поверхности сетчатки есть эпиретинальные мембраны или имеется субретинальная пролиферация, то одной рукой, с помощью витреального пинцета хирург производит манипуляцию, а в другой руке удерживается осветитель. В момент, когда необходимавитрэктомия на крайней периферии для удаления базиса стекловидного тела или при поиске разрывов или при тщательной обработки периферических краев разрыва (-ов), производится склерокомпрессия в месте проводимой манипуляции с помощью ассиситента. Также склерокомпрессия с помощью ассистента может производиться при проведении эндолазеркоагуляции, так как хирург в одной руке держит осветитель, а в другой – лазерный наконечник. После замены ПФОС на воздушную смесь, при достижении прилегания сетчатки, принимается решение о виде тампонирующего агента – ГВС или СМ. После окончательной тампонады порты удаляются. Склеротомические отверстия ушиваются. Под конъюнктиву производится инъекция антибиотика и стероидного препарата.

2.5 Методы статистической обработки цифровых данных

Статистическая обработка результатов исследования проводилась с использованием прикладной компьютерной программы Statistica 7.0 (StatSoft, Inc., США) на основе применения стандартных параметрических методов оценки среднего и дисперсии (M±σ), критериев Краскела-Уоллиса (в случае количественных показателей) и χ^2 (для частотных показателей), а также регрессионного и корреляционного анализов.

Критерий Краскела-Уоллиса

Это непараметрическая альтернатива одномерному (межгрупповому) дисперсионному анализу. Он используется для сравнения трех или более выборок, и проверяет нулевые гипотезы, согласно которым различные выборки были взяты из одного и того же распределения, или из распределений с одинаковыми медианами.

Таким образом, интерпретация критерия Краскела-Уоллиса в основном сходна с параметрическим одномерным дисперсионным анализом, за исключением того, что этот критерий основан скорее на рангах, чем на средних. Этот непараметрический критерий — расширение двухвыборочного критерия Вилкоксона ранговых сумм. При нулевой гипотезе отсутствия различий в распределениях между группами суммы рангов в каждой из k групп должны быть сравнимы после учета любых различий в размере выборки.

Критерий χ^2

Это статистический критерий для проверки гипотезы H_0, что наблюдаемая случайная величина подчиняется некому теоретическому закону распределения. В зависимости от значения критерия χ^2, гипотеза H_0 может приниматься, либо отвергаться.

Линейная регрессия

При построении линейной регрессии проверяется нулевая гипотеза о том, что генеральный угловой коэффициент линии регрессии β равен нулю. Если

угловой коэффициент линии равен нулю, между x и y нет линейного соотношения: изменение x не влияет на y.

Коэффициент корреляции Спирмена

Это непараметрический метод, который используется с целью статистического изучения связи между явлениями. В этом случае определяется фактическая степень параллелизма между двумя количественными рядами изучаемых признаков и дается оценка тесноты установленной связи с помощью количественно выраженного коэффициента. При использовании коэффициента ранговой корреляции условно оценивают тесноту связи между признаками, считая значения коэффициента равные 0,3 и менее, показателями слабой тесноты связи; значения более 0,4, но менее 0,7 - показателями умеренной тесноты связи, а значения 0,7 и более - показателями высокой тесноты связи.

ГЛАВА 3. РЕЗУЛЬТАТЫ ИССЛЕДОВАНИЯ И ИХ ОБСУЖДЕНИЕ

3.1 Результаты визометрии исходно и в динамике

ОЗ до лечения в I группе составила 0,15±0,18, во II группе 0,11±0,24, в III группе – 0,14±0,21 (Рисунок 3.1).

ОЗ достоверно не различалась между группами (p>0,05).

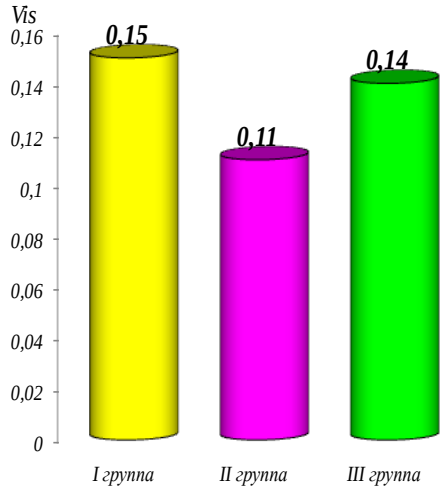

Рисунок 3.1 - Острота зрения в группах до лечения.

Динамика ОЗ в группе I представлена в Таблице 3.1. Наблюдалось постепенное и плавное повышение остроты зрения в течение всего периода наблюдения. Важно, что достоверное повышение ОЗ в сравнении со значением до лечения достигнуто уже на 1 месяц после операции.

Таблица 3.1. Динамика остроты зрения в группе I *

	До лечения	1 месяц	3 месяца	6 месяцев	12 месяцев
M	0,15	0,41	0,46	0,50	0,57
±m	0,08	0,02	0,03	0,02	0,06
min	incerta	0,05	0,1	0,1	0,15

max	0,6	1	1	0,9	1
k_0		2,93	3,29	3,57	4,07
p_0		<0,001	<0,001	<0,001	<0,001

***Примечание:** здесь и далее во всех таблицах:

1. M - среднее значение выборки;
2. ±m – стандартная ошибка среднего значения
3. min (max) – минимальное (максимальное) значение выборки
4. k_0 – разница со средним значением до лечения (в разах)
5. p_0; p_1; p_2 – статистическая значимость разницы с показателем до лечения; I группы для аналогичного визита; II группы для аналогичного визита.

Динамика ОЗ в группе II представлена в Таблице 3.2.

Таблица 3.2 - Динамика остроты зрения в группе II

	До лечения	На тампонаде	1 месяц	3 месяца	6 месяцев	12 месяцев
M	0,11	0,36	0,35	0,37	0,4	0,4
±m	0,04	0,05	0,03	0,04	0,05	0,06
min	incerta	0,05	0,1	0,1	0,1	0,2
max	1	1	0,9	0,9	0,9	0,7
k_0		3,3	3,18	3,36	3,64	3,64
p_0		<0,001	<0,001	<0,001	<0,001	<0,001
p_1	0,084		0,222	0,201	0,172	0,232

Наблюдалось постепенное повышение ОЗ после удаления СМ, однако в конце периода наблюдения, в отличие от I группы, наблюдалась не повышение, а стабилизация показателя на уровне 6-ого месяца. При сравнении показателя k в конце периода наблюдения, в группе I выявлено несколько большее повышение остроты зрения - 4,07 против 3,64 в группе II, однако различия по ОЗ не достоверны между группами ни на одном визите.

Динамика ОЗ в группе III представлена в Таблице 3.3.

Таблица 3.3 - Динамика остроты зрения в группе III

	До лечения	На тампонаде	1 месяц	12 месяцев
M	0,14	0,26	0,24	0,28
±m	0,02	0,06	0,05	0,07
min	0,01	0,05	0,05	0,1
max	0,6	0,5	0,5	0,5
k_0		1,86	1,71	2,00
p_0		0,064	0,076	0,06
P_2	0,556	0,06	0,058	0,056

Наблюдалось постепенное повышение ОЗ после операции, после удаления СМ данный показатель немного снизился, однако на 12-ом месяце вновь повысился. Важно, что ОЗ достоверно не повысилась в сравнении со значением до лечения, в отличие от групп I и II.

При сравнении показателя k в конце периода наблюдения, в группе III выявлено наименьшее увеличение остроты зрения – всего в 2,0 раз на 12-ом месяце, однако не выявлено достоверных различий по остроте зрения между группами II и III ни исходно, ни в процессе наблюдения, выявлена лишь тенденция к более низкой ОЗ в группе III в течение периода наблюдения при исходно сопоставимых значениях.

В целом, ОЗ повысилась во всех 3 группах, в группах I и II – достоверно уже на 1-ом месяце и тампонаде, соответственно, в группе III – не достоверно. Динамика остроты зрения в группах представлена на Рисунке 3.2.

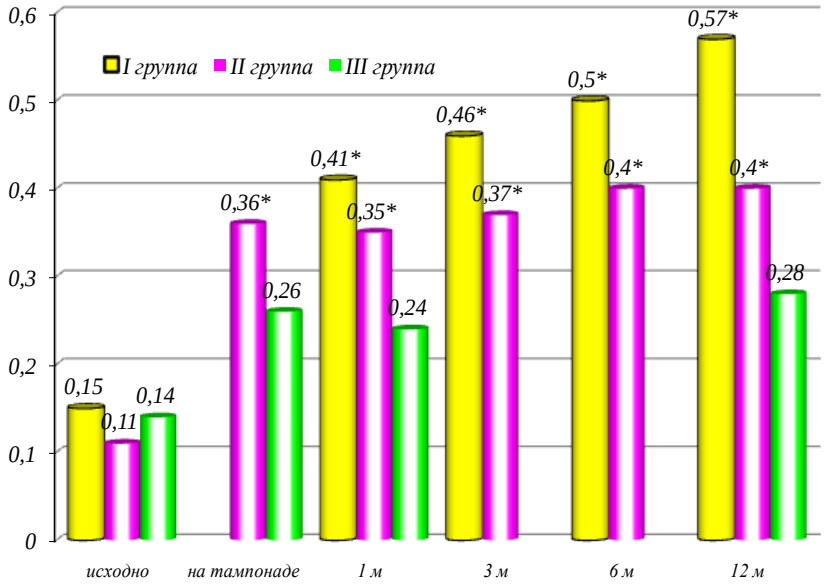

Рисунок 3.2 - Динамика остроты зрения в группах.

* - p<0,05 в сравнении со значением до лечения

Таким образом, при тампонаде ГВС удалось достичь достоверного повышения ОЗ в 4,07 раз на 12-ом месяце, при тампонаде СМ в группе 2 - также достоверного, в 3,64 раза.

Представленные данные в целом сопоставимы с результатами других работ, доступных в настоящее время в литературе [8, 26, 181]. В работе Figueroa MS и соавт. оценивались частота анатомического прилегания сетчатки, динамика ОЗ при 23-G витрэктомии с тампонадой ГВС (12% C3F8) без пломбирования в лечении РОС без ПВР. Период наблюдения составил 3 месяца. Всего в исследовании приняло участие 118 пациентов (133 глаза). Средняя ОЗ повысилась достоверно с 0,4 до 0,67 [62].

Из жалоб в группах наиболее часто встречались жалобы на низкое зрение, туман перед глазами, пелена, метаморфопсии. Частота жалоб снижалась к 12 месяцу.

Офтальмоскопическая картина в нашем исследовании оставалась стабильной на протяжении всего периода наблюдения, даже в случае появления легкого эпиретинального блеска белесого цвета в случае образования ЭРМ.

3.2 Взаимосвязь остроты зрения с различными показателями

3.2.1. Регрессионный анализ в группах I и II

- острота зрения и вид тампонады

При проведении анализа в динамике в группах I и II выявлено, что коэффициент регрессии (КР) отрицательный. Из этого следует, что у пациентов с тампонадой СМ ОЗ ниже в сравнении с газовоздушной тампонадой. Причем связь между ОЗ и видом тампонады достоверна на 3-ем, 6-ом и 12-ом месяцах (Таблица 3.4).

Таблица 3.4 - Регрессионный анализ: острота зрения и вид тампонады

Визит	КР	Константа	p
1 месяц	-0,11	0,56	0,071
3 месяца	-0.14	0,65	0,048
6 месяцев	-0,17	0,73	0,039
1 год	-0,23	0,86	0,045

Выявленная связь заслуживает внимания, поскольку поиск факторов, влияющих на послеоперационную ОЗ, является крайне актуальным. Ведь анатомическое прилегание сетчатки (которое на сегодня удается достигнуть более чем в 90% случаев [84,166]) не обеспечивает восстановление зрительных функций [21]. Более низкая ОЗ при тампонаде СМ может объясняться неблагоприятным его воздействием.

С целью изучения причин неблагоприятного воздействия СМ Budde M. и соавт. изучали частоту и выраженность миграции СМ в зрительный нерв (ЗН) во время тампонады СМ, для чего был проведен гистопатологический анализ 74 энуклеированных глаз после эндотампонады СМ. В 24% случаев пустые вакуоли, интерпретированные как вакуоли СМ, выявлены в ретроламинарной области ЗН. В 3 глазах СМ в ЗН было окружено гранулематозной воспалительной реакцией, что усиливает повреждающее действие СМ на ЗН. В ряде случаев вакуоли СМ замещали до 40% общей площади поперечного сечения ЗН [42].

В другой работе [24] при травматической отслойке сетчатки проведено гистопатологическое исследование 9 энуклеированных глаз, у которых в качестве тампонады использовали СМ, находившееся в полости глаза от 6 мес до 30 лет. Выявлена воспалительная реакция с формированием фиброзных пленок вокруг капель СМ и развитием в последующем ПВР, тракционной отслойки сетчатки. Наиболее тяжелым осложнением были изменения в сетчатке, ткань которой была пропитана СМ в виде силиконовых «вакуолей», при этом отмечалась тотальная атрофия нейрональных структур. В связи с чем авторы делают вывод о необходимости удаления СМ до 6-ого месяца после операции.

- острота зрения и вовлеченность макулярной области

При проведении анализа в динамике в группах I и II выявлено, что КР положительный. Из этого следует, что у пациентов без вовлеченности макулярной области ОЗ выше. Причем данная связь между ОЗ и вовлеченностью макулярной области достоверна в группе I как исходно, так и на всех визитах вплоть до 6 месяца, в группе II - на всех визитах (Таблица 3.5).

Полученный результат логичен, данный факт был выявлен еще в 1982 году и затем неоднократно подтверждался [37,43,118,175]. Внимание исследователей в дальнейшем было сосредоточено на выявлении факторов,

влияющих на послеоперационную МКОЗ при РОС с вовлечением макулярной области, к которым отсносятся дооперационная МКОЗ, возраст, длительность отслойки сетчатки в макуле, предикторы, выявленные с помощью ОКТ и др. [130, 160].

Таблица 3.5 - Регрессионный анализ: острота зрения и вовлеченность макулярной области

	Группа I			Группа II		
	КР	Константа	p	КР	Константа	p
Исходно	0,46	0,11	<0,001	0,78	0,05	<0,001
1 месяц	0,23	0,41	0,033	0,35	0,30	0,001
3 месяца	0,29	0,44	0,005	0,39	0,31	0,001
6 месяцев	0,24	0,51	0,012	0,44	0,29	0,001
12 мес.	0,19	0,58	0,171	0,32	0,4	0,001
Тампонада				0,44	0,31	<0,001

3.2.2. Корреляционный анализ

- в группе I и группе II между остротой зрения и давностью отслойки сетчатки:

в группе I выявлена достоверная отрицательная слабая корреляционная связь исходно, на 3-ем и 6-ом месяцах, а в группе II - достоверная отрицательная слабая корреляционная связь исходно, а на 3-ем и 6-ом месяцах - умеренная (Таблица 3.6).

Таблица 3.6 - Корреляционный анализ: длительность отслойки и острота зрения в группе I и II

Визит	Группа I: коэффициент корреляции	p	Группа II: коэффициент корреляции	p
Исходно	-0,482	0,023	-0,45	0,032

1 месяц	-0,307	0,112	-0,376	0,053
3 месяца	-0,461	0,018	-0,521	0,027
6 месяцев	-0,396	0,045	-0,631	0,050
12 месяцев	-0,387	0,154	-0,452	0,067

Давность ОС при РОС с распространением в макулярную область являлся темой дебатов долгое время. В 1998 г. считалось, что в течение первой недели после развития РОС с вовлечением центральной области можно не выполнять хирургическую операцию, так как это не влияет отрицательно на МКОЗ после операции [161]. Однако сегодня считается, что при отслоении макулярной области время играет важную роль (исследование Put M.A. [193] и соавт. обсуждалось ранее). По результатам исследований Kim J.D. и соавт., Mowatt L и соавт. предпочтительно выполнение оперативного лечения в первые 6 дней [98,139]. В других работах приводятся следующие сроки до операции для достижения наилучшей послеоперационной МКОЗ при РОС с распространением в макулярную область: 10 дней [75], 2 недели после операции пломбирования [97], 8 дней (с постоянным улучшением ОЗ в течение года) [136] и 1 месяц с участием пациентов как в вовлечением макулы, так и без него [21]. При рассмотрении пациентов с интактной макулой при РОС получены следующие данные: по опыту Lai M.M. и соавт. первые сутки не критичны для выполнения операции [109], что подтверждает и другое исследование [72].

- во всех группах между остротой зрения и временем операции

Среднее время операции составило в группах I и II 52,8±10,9 минут, в группе III – 114,3±23,9 минут. Различие между группами I и II в сравнении с III достоверно ($p<0,001$). Не выявлено достоверной связи между временем операции и ОЗ на тампонаде, 1**-ом** и 12**-ом** месяцах наблюдения, выявлена

лишь тенденция к более высокой ОЗ при меньшей длительности операции (Таблица 3.7).

Таблица 3.7 - Корреляционный анализ: острота зрения и длительность операции

Визит/Показатель	Коэффициент корреляции	p
На тампонаде	-0,191	0,07
1 месяц	-0,132	0,061
12 месяцев	-0,354	0,058

При обсуждении особенностей бимануальной техники и классической трехпортовой витрэктомии, необходимо отметить, что по накопленному опыту [5], выявлены некоторые преимущества бимануальной техники - возможность работы в труднодоступных зонах, особенно на крайней периферии, максимально полное удаление СТ и пролиферативной ткани, более эффективная аспирация СРЖ, более стабильное давление в витреальной полости, более равномерная ирригация витреальной полости, минимизация операционной травмы, минимизация риска повреждения световым потоком центральной зоны сетчатки при диффузном освещении витреальной полости. Кроме того, техника эндовитреального вмешательства за счет бимануальной работы хирурга сокращает время проведения манипуляций. В нашей работе корреляционный анализ выявил тенденцию к более высокой ОЗ при меньшей длительности операции, поэтому время выполнения операции как фактор, потенциально влияющий на послеоперационную МКОЗ, также требует дальнейшего изучения на большей выборке пациентов.

3.3. Результаты тонометрии исходно и в динамике

Динамика ВГД в группе I представлена в Таблице 3.8, в группе II - в Таблице 3.9.

Таблица 3.8 - Динамика ВГД в группе I

	До лечения	1 месяц	3 месяца	6 месяцев	12 месяцев
M	13,2	14,5	14,7	15,1	15,9
±m	3,6	2,1	2,3	2,2	2,4
min	6	11	11	12	13
max	20	19	18	19	20
k_0		1,10	1,11	1,14	1,21
p_0		0,016	0,04	0,01	0,01

Таблица 3.9 - Динамика ВГД в группе II

	До лечения	На тампонаде	1 месяц	3 месяца	6 месяцев	12 месяцев
M	12,1	16,7	17,9	18,3	18,3	19,3
±m	4,2	3,4	2,1	2,3	1,8	1,5
min	4	10	9	12	13	18
max	20	24	20	21	20	21
k_0		1,38	1,48	1,51	1,51	1,60
p_0		<0,001	<0,001	<0,001	0,002	0,02
p_1	0,25		<0,001	<0,001	<0,001	<0,001

При исходно сопоставимом ВГД выявлено достоверное различие по данному показателю между I и II группами на 1 месяце и дальнейших визитах – в группе II оно было достоверно выше.

Динамика ВГД в группе III представлена в Таблице 3.10.

Таблица 3.10- Динамика ВГД в группе III, мм рт.ст.

	До лечения	На тампонаде	1 месяц	12 месяцев
M	13,5	17,6	18,3	19,5
±m	2,1	3,2	4,5	4,7

min	10	12	13	14
max	16	21	25	27
k_0		1,30	1,36	1,44
p_0		0,03	0,02	0,02
P_2	0,291	0,367	0,405	0,51

В группе III выявлено достоверное повышение ВГД уже начиная с момента тампонады, и это различие сохранилось вплоть до 12-ого месяца наблюдения. ВГД было исходно сопоставимо между II и III группами и не различалось достоверно в процессе наблюдения.

В целом, ВГД достоверно повысилось во всех группах. Динамика ВГД в группах представлена на Рисунке 3.3.

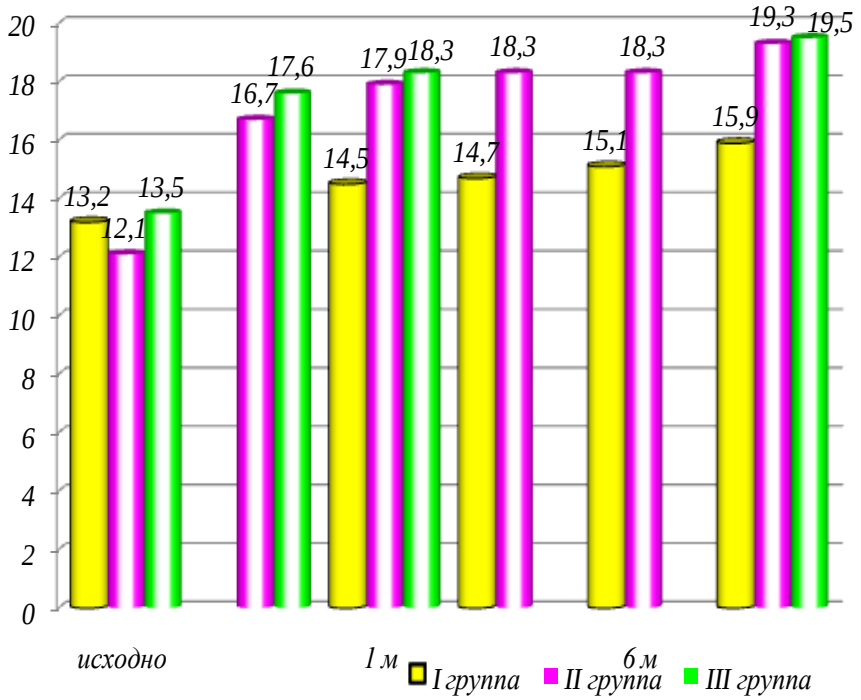

Рисунок 3.3 - Динамика ВГД в группах, мм рт.ст.

$p<0,05$ на всех визитах во все группах в сравнении со значением до лечения

При оценке динамики изменения ВГД в разах от значений до лечения обращает на себя факт, что наименьшее повышение ВГД отмечалось в группе I, наибольшее - в группе II, причем при тампонаде СМ ВГД было достоверно выше на всех визитах, чем у пациентов с ГВС-тампонадой. Полученные данные согласуются с данными литературы [85]. Повышение ВГД - типичная реакция на витреоретинальное вмешательство. Так, у 422 пациентов (446 глаз) ВГД измерялось до операции, на 1,2,3, 7-14 день после операции. Повышение ВГД фиксировалось при значении 25 и выше. Повышение ВГД выявлено на 185 глазах (41%) после операции в течение 2 недель. Процент пациентов с повышенным ВГД при тампонаде СМ и C3F8 был сопоставим (55 и 53%, соответственно, $p>0,05$), но этот процент был достоверно выше, чем при витрэктомии без тампонады [47].

Имеются данные о большем повышении ВГД при использовании СМ в сравнении с ГВС в работе Lean J.S. с соавт. [112], причем повышение ВГД рассматривается как достаточно частое (в 15% случаев [114], 23,8% [118], 37,77% [152]) осложнение тампонады СМ [87]. Кроме того, опасностью является и гипотония при тампонаде СМ, однако в нашей работе она не наблюдалась.

Среди причин повышения ВГД при тампонаде СМ выделяют эмульгацию СМ, особенно у пациентов с СД с неоваскуляризацией в углу передней камеры (УПК), которая сама по себе может ускорять развитие глаукомы. Разницы в ширине УПК до и после витрэктомии не выявлено [125].

3.4. Результаты ОКТ

3.4.1 Динамика толщины макулярной области

Динамика толщины макулярной области (ТМО) в группе I представлена в Таблице 3.11.

Таблица 3.11- Динамика толщины макулярной области в группе I, мкм

	1 месяц	3 месяца	6 месяцев	12 месяцев
M	275,5	278,8	270,0	293,7
±m	35,3	40,7	41,4	51,3
min	170	190	180	185
max	669	628	373	668
k_1		1,01	0,98	1,07
$p_{1м}$		0,235	0,309	0,164

Здесь и далее: k_1 – разница со средним значением на 1 месяце; $p_{1м}$ – статистическая значимость разницы с показателем на 1 месяце

Динамика ТМО в группе II представлена в Таблице 3.12.

Таблица 3.12 - Динамика толщины макулярной области в группе II, мкм

	На тампонаде	1 месяц	3 месяца	6 месяцев	12 месяцев
M	275,6	255,5	271,0	279,1	249,7
±m	54,7	59,5	59,0	61,1	28,7
min	143	180	207	211	217
max	577	405	393	420	271
$k_т$		0,93	0,98	1,01	0,91
$p_т$		0,319	0,247	0,032	0,109
p_1			0,792	0,922	0,314

Здесь и далее: $k_т$ - разница со средним значением на тампонаде; $p_т$ - статистическая значимость разницы с показателем на тампонаде

Динамика ТМО в группе III представлена в Таблице 3.13.

Таблица 3.13 - Динамика толщины макулярной области в группе III, мкм

	На тампонаде	1 месяц	12 месяцев
M	199,1	243,2	242,1

±m	43,9	44,3	54,8
min	116	120	130
max	260	527	480
$k_т$		1,22	1,22
$p_т$		0,340	0,181
p_2	0,061	0,357	0,236

Таким образом, в нашем исследовании выявлено увеличение ТМО к 12 месяцу, но достоверного различия между группами и в динамике в каждой группе не получено. В литературе есть данные, что чем больше толщина сетчатки в фовеа, тем ниже ОЗ: так, в работе Якимова А.П. и соавт. у 23 пациентов с РОС и вовлечением макулярной области после операции кругового вдавления склеры с дренированием СРЖ через 1 мес. после операции ОКТ показало достоверное утолщение сетчатки в области фовеа (249,2±27,3 мкм), по сравнению с ранним послеоперационным периодом (124,3±30,4 мкм), при этом сетчатка оставалась отечной в этой зоне на протяжении всего срока наблюдения (6 месяцев) (за норму в данной работе принималось значение ТМО 153±17,9 мкм). При оценке толщины сетчатки в парафовеолярной, а также в перипапиллярной зонах значимых различий в течение всего послеоперационного периода выявлено не было. Несмотря на это, на протяжении всего срока наблюдения сетчатка в этих областях оставалась несколько утолщенной [27].

Однако в другой работе с участием 53 пациентов с РОС после успешной операции пломбирования ТМО была увеличена до операции у пациентов с отслойкой макулы (n = 38) в сравнении с интактной центральной областью (n = 15) ($p<0,0001$), а после операции толщина, напротив, снизилась и стала нормальной в обеих группах. Согласно линейному анализу персистенция СРЖ была независимым прогностическим фактором худшей ОЗ при РОС с вовлечением макулярной зоны, однако влияние было незначительным.

Увеличение же ТМО до операции было достоверно связано с худшим прогнозом в отношении ОЗ при отслоенной макулярной области (p=0,01) [155].

3.4.2 Динамика толщины слоя нервных волокон (NFL)

Динамика толщины слоя нервных волокон у пациентов группы I представлена в Таблице 3.14.

Таблица 3.14 - Динамика толщины NFL в группе I

	1 месяц	3 месяца	6 месяцев	12 месяцев
M	94,6	88,6	87,3	87,5
±m	16,6	12,6	10,3	11,6
min	67	56	64	70
max	150	112	105	120
k_1		0,94	0,92	0,92
$p_{1м}$		0,155	0,091	0,033

Динамика толщины слоя нервных волокон у пациентов группы II представлена в Таблице 3.15.

Таблица 3.15 - Динамика толщины NFL в группе II

	На тампонаде	1 месяц	3 месяца	6 месяцев	12 месяцев
M	88,1	90,7	88,1	88,5	81,3
±m	14,4	17,1	9,6	14,5	6,1
min	53	64	70	64	76
max	119	152	112	113	88
$k_т$		1,03	1,0	1,00	0,92
$p_т$		0,711	0,76	0,204	0,362
p_1		0,286	0,463	0,863	0,337

Динамика толщины слоя нервных волокон у пациентов группы III представлена в Таблице 3.16.

Таблица 3.16 - Динамика толщины NFL в группе III

	На тампонаде	1 месяц	12 месяцев
M	86,2	78,6	80,3
±m	20,1	14,5	15,0
min	50	61	64
max	116	102	100
$k_т$		0,91	0,93
$p_т$		0,241	0,357
p_2	0,790	0,061	0,866

Таким образом, наблюдается общая тенденция к истончению NFL, что, возможно, связано с явлениями атрофии в результате ишемического повреждения. На 12-ом месяце наблюдалось достоверное уменьшение данного показателя в сравнении с 1 месяцем только в группе I, достоверных различий в остальных группах между визитами не получено.

3.4.3. Динамика толщины ганглионарного слоя и внутреннего плексиформного слоя (GL+IPL)

Динамика толщины ганглионарного слоя и внутреннего плексиформного слоя у пациентов группы I представлена в Таблице 3.17.

Таблица 3.17. Динамика GL+IPL в группе I

	1 месяц	3 месяца	6 месяцев	12 месяцев
M	67,7	71,4	73,0	75
±m	15,6	12,1	12,2	7,6
min	31	47	42	60
max	90	90	90	83
k_1		1,06	1,08	1,11
$p_{1м}$		0,310	0,278	0,450

Динамика толщины ганглионарного слоя и внутреннего плексиформного слоя у пациентов группы II представлена в Таблице 3.18.

Таблица 3.18 - Динамика GL+IPL в группе II

	На тампонаде	1 месяц	3 месяца	6 месяцев	12 месяцев
M	53,1	65,7	63,4	69,1	76,0
±m	17,7	13,6	15,6	10,9	11,0
min	10	24	27	50	65
max	79	88	85	89	87
$k_т$		1,24	1,19	1,30	1,43
$p_т$		<0,001	<0,001	<0,001	<0,001
p_1		0,549	0,073	0,211	0,892

Динамика толщины ганглионарного слоя и внутреннего плексиформного слоя у пациентов группы III представлена в Таблице 3.19.

Таблица 3.19 - Динамика GL+IPL в группе III

	На тампонаде	1 месяц	12 месяцев
M	60,6	65,0	71,4
±m	14,7	18,8	13,7
min	34	29	50
max	74	85	92
$k_т$		1,07	1,18
$p_т$		0,081	0,047
p_2	0,307	0,876	0,610

3.4.4. Динамика нецифровых показателей ОКТ

При анализе динамики нецифровых показателей ОКТ в группе I отмечается, что почти у четверти глаз были ЭРМ (без тракций), причем процент

повысился к 12-ому месяцу. Процент глаз с дефектом ELM было незначительно меньше и колебание их количества было менее выражено в течение периода наблюдения. В отношении дефекта IS/OS выявлена иная ситуация - он выявлен более чем у половины глаз на 1-ом месяце, однако к 12-ому месяцу их количество уменьшилось более, чем в 2 раза.

Дефект же пигментного эпителия и отек в макулярной области выявлены у небольшого процента глаз - не более 15% на всех визитах, и колебание данных показателей незначительное в течение 12-и месяцев.

Из других параметров наиболее часто (но у менее 10% глаз) встречались резидуальная жидкость в фовеоле и кисты во внутреннем ядерном слое. Эти данные представлены в таблице 3.20.

Таблица 3.20 - Динамика нецифровых показателей ОКТ в группе I

Показатель	1 месяц	3 месяца	6 месяцев	12 месяцев
ЭРМ Наличие (%)	5 (14,7)	5 (14,7)	5 (14,7)	5 (14,7)
ELM Дефект (%)	7 (20,6)	6 (17,6)	6 (17,6)	5 (14,7)
IS/OS Дефект (%)	20 (58,8)	17 (50,0)	14 (41,1)	9 (26,5)*
Пигментный эпителий Дефект (%)	4 (11,8)	5 (14,7)	4 (11,8)	5 (14,7)
Отек в макуле (%)	2 (5,9)	4 (11,8)	3 (8,8)	4 (11,8)
Другое Отёк в наружном ядерном слое Резидуальная жидкость в фовеоле Кисты во внутреннем ядерном	3 (8,8)	2 (5,9)	1 (2,9)	

слое	3 (8,8)		1 (2,9)	2 (5,9)
Складки наружных слоёв в парафовеи	2 (5,9)			
Складки наружных слоев сетчатки в парамакуле		2 (5,9)		

* - p<0,05 в сравнении с 1 месяцем

В группе I выявлено достоверное снижение частоты встречаемости дефекта IS/OS (p=0,014) на 12-ом месяце в сравнении с 1 месяцем. Динамика остальных параметров не достигла статистической значимости. Сроки резорбции СРЖ согласуются с данными литературы [38,174].

При анализе динамики нецифровых показателей ОКТ в группе II отмечается большая частота встречаемости ЭРМ в сравнении с группой I и она повышается к 12-ому месяцу, однако различие меду группами недостоверно. Обратная ситуация выявлена относительно числа глаз с дефектом ELM: максимальное значение было на тампонаде, затем число постепенно снижается к 12-ому месяцу, однако, несмотря на снижение, глаз с дефектом ELM в группе II было больше, чем в группе I, и к 6-ому месяцу различие между группами по этому показателю достигло статистической значимости.

Дефект IS/OS встречается наиболее часто - более чем у 80% глаз, причем это значение максимально также на тампонаде, потом оно снижается, но незначительно - даже на 12-ом месяце дефект IS/OS выявлен более чем у половины глаз. Достоверное различие по данному показателю между группами достигается на 3-ем месяце и на 12-ом месяце.

Несмотря на то, что отек в макулярной области встречается у небольшого числа глаз в группе II - менее 20%, все же это число больше, чем в группе I, где это значение колеблется около 10%, и с 6-ого месяца достигается достоверное различие между группами по данному показателю - число глаз с отеком достоверно больше в группе II.

Дефект же пигментного эпителия выявлен также как и в группе I, у небольшого процента пациентов и колебание данного показателя незначительное в течение 12-и месяцев.

Важно отметить, что из других параметров наиболее часто встречался КМО, причем он выявлялся в течение всего периода наблюдения, в то время как в группе I он выявлен лишь на 1 глазе на 1-ом месяце, и далее разрешился. Подробные данные представлены в Таблице 3.21.

В группе II выявлено достоверное повышение частоты встречаемости ЭРМ уже на 1-ом месяце в сравнении со значением на тампонаде (p=0,025) и это различие сохраняется до 12-ого месяца. Достигнуто достоверное снижение частоты встречаемости дефекта ELM и IS/OS (p=0,017 и 0,042, соответственно) на 12 месяце в сравнении с данными на тампонаде.

При анализе динамики нецифровых показателей ОКТ в группе III отмечается, что ЭРМ встречались достоверно чаще, чем в группе II на тампонаде и 1-ом месяце. Дефект ELM встречался примерно в таком же количестве случаев, как и в группе II, на тампонаде, однако процент остался высоким на 1-ом и 12-ом месяцах, и на 12-ом месяце достигнуто достоверное различие по данному показателю в сравнении с группой II. Дефект IS/OS и ПЭС встречался с одинаковой частотой на всех визитах, чаще, чем в группе II, но различие недостоверно. Отек, напротив, встречался с одинаковой частотой на тампонаде и 1-ом месяце, но на 12-ом месяце - достоверно чаще в группе II. Эти данные представлены в Таблице 3.22.

Полученные результаты соглаются с данными литературы [55, 141]. В исследовании Delolme M.P. и соавт. для оценки корреляции между морфологическими изменениями во внешних слоях сетчатки и зрительными функциями после успешной операции РОС с распространением в макулярную область было обследовано 30 пациентов (30 глаз). Период наблюдения составил 6 месяцев. По результатам исследования, в 20 глазах выявлены микроструктурные изменения в слое фоторецепторов (66,7%). Из них у

половины пациентов (50%) было больше 1 нарушения. Дефект IS/OS выявлен у 53,3%, изменения рефлективности в наружных сегментах фоторецепторов - у 56,7%, дефект ELM – у 33,3%, гиперрефлективные пятна в наружной ядерном слое – у 16,7%. Дефект IS/OS был достоверно связан со снижением чувствительности фовеи и макулы, истончением наружных сегментов фоторецепторов и изменений фоторецепторов в целом (p=0,014, p=0,003, p=0,006, p<0,0001, соответственно) [55].

Благодаря выполнению не единичных исследований ОКТ, а серии ОКТ в течение длительного срока - 12 месяцев, можно наблюдать изменение частоты параметров ОКТ в динамике (так, в группе I частота дефекта IS/OS достоверно снизилась на 12 месяце в сравнении с 1 месяцем, в группе II – и частота дефекта IS/OS, и ELM), а также выявить особенности результатов ОКТ в динамике при разных видах тампонады (так, при тампонаде СМ достоверно чаще встречался дефект ELM на 6 месяце, дефект IS/OS на 3 и 12 месяцах, и отек на 6 месяце, что можно объяснить не только степенью первоначальной ишемии и длительностью РОС [196], но и о неблагоприятным действием тампонады СМ, что подтверждает проведенный регрессионный анализ, показавший худшую ОЗ в группе с тампонадой СМ).

Таблица 3.21 - Динамика нецифровых показателей ОКТ в группе II

Показатель	На тампонаде	1 месяц	p_1	3 месяца	p_1	6 месяцев	p_1	12 месяцев	p_1
ЭРМ Наличие (%)	4 (11,1)	10(27,8)*	>0,05	10 (27,8)*	>0,05	12 (33,3)*	>0,05	12 (33,3)*	0,06
ELM Дефект (%)	21 (58,3)	14 (38,9)	>0,05	14 (38,9)	>0,05	12 (33,3)	**0,018**	10 (27,8)*	**0,034**
IS/OS Дефект (%)	29 (80,6)	27 (75,0)	>0,05	28 (77,8)	**0,024**	24 (66,6)	0,054	20 (55,5)*	**0,017**
ПЭС Дефект (%)	1 (2,8)	5 (13,9)	>0,05	4 (11,1)	>0,05	3 (3,4)	>0,05	4 (11,1)	>0,05
Отек (%)	7 (19,4)	5 (13,9)	>0,05	6 (16,7)	>0,05	12 (33,3)	**0,019**	10 (27,8)	**0,041**

Продолжение таблицы 3.21

Другое			>0,05		>0,05		>0,05		>0,05
Отёк в наружном ядерном слое	2 (2,8)	1 (2,8)							
Резидуальная жидкость в фовеоле	1 (2,8)			1 (2,8)					
Утолщён наружный ядерный слой	1 (2,8)								
Кисты во внутреннем ядерном слое		1 (2,8)				6 (16,7)			
Складки наружных слоёв в парафовеи				1 (2,8)					

*- p<0,05 в сравнении со значением на тампонаде

Таблица 3.22 - Динамика нецифровых показателей ОКТ в группе III

	На тампонаде	p_2	1 месяц	p_2	12 месяцев	p_2
ЭРМ Наличие (%)	6 (20,0)	**0,007**	13 (43,3)	**0,028**	13 (43,3)	>0,05
ELM Дефект (%)	20 (66,6)	>0,05	17 (56,7)	>0,05	18 (60,0)	**0,012**
IS/OS Дефект (%)	26 (86,7)	>0,05	26 (86,7)	>0,05	26 (86,7)	>0,05
ПЭС Дефект (%)	5 (16,7)	>0,05	5 (16,7)	>0,05	5 (16,7)	>0,05
Отек (%)	4 (13,3)	>0,05	3 (10,0)	>0,05	1 (3,3)	**0,001**
Другое Кистовидный отёк	2 (6,7)	>0,05	2(6,7)	>0,05	1(3,3)	>0,05
Кисты во внутр. ядерном слое	1 (3,3)		1(3,3)			

Анализируя причины большей встречаемости дефектов ELM в группе III, можно предположить фототоксический эффект осветителя прямой направленности (в группах I и II конец панорамного осветителя, фиксированного к склере, находится на далеком от макулы расстоянии) [48, 128, 129, 195, 204].

Повышение частоты встречаемости ЭРМ при тампонаде СМ можно объяснить репролиферативным процессом из-за наличия остатков СТ, фиксированных на поверхности сетчатки, что является причиной рецидивов ОС во время силиконовой тампонады (по данным литературы - в 12-77% случаев) [12]. Кроме того, само СМ и процедура удаления СМ, являющаяся

травмирующим фактором, могли спровоцировать появление или увеличение частоты встречаемости ЭРМ.

Неблагоприятное воздействие СМ было доказано в исследовании Wickham Louisa J. и соавт., которое проведено с целью определения воспалительной реакции в сетчатке и ЭРМ после тампонады СМ. С помощью иммуногистохимического анализа изучены различные виды ЭРМ: 14 ЭРМ при ПВР, 33 ЭРМ вследствие подсиликонового фиброза, 19 – при ретинэктомии, 14 ЭРМ при ретинэктомии вследствие подсиликонового фиброза и 37 идиопатических ЭРМ. По результатам, количество макрофагов было значительно больше в мембранах после воздействия СМ ($p<0,001$). Воспалительная реакция может наблюдаться в течение 1 месяца после воздействия СМ, причем выраженность реакции не зависит от длительности нахождения СМ в витреальной полости и реакция не исчезает после удаления СМ [200].

3.4.5. Регрессионный анализ в гуппах I и II: острота зрения и основные параметры ОКТ

При проведении регрессионного анализа в динамике в группе I для определения связи между ОЗ и наличием дефекта IS/OS выявлен положительный КР и достоверная связь ($p<0,05$). Из этого следует, что ОЗ у пациентов выше при отсутствии указанного дефекта.

При определении связи в динамике между ОЗ и наличием дефекта ELM КР также положительный, однако связь достоверна на 6-ом и 12-ом месяцах. Таким образом, выявлена схожая закономерность - острота зрения у пациентов выше при отсутствии указанного дефекта (Рисунок 3.4). При определении связи между ОЗ и наличием ЭРМ и отека КР был положительным и отрицательным на некоторых визитах, но достоверной связи выявлено не было. Эти данные сведены в Таблице 3.23.

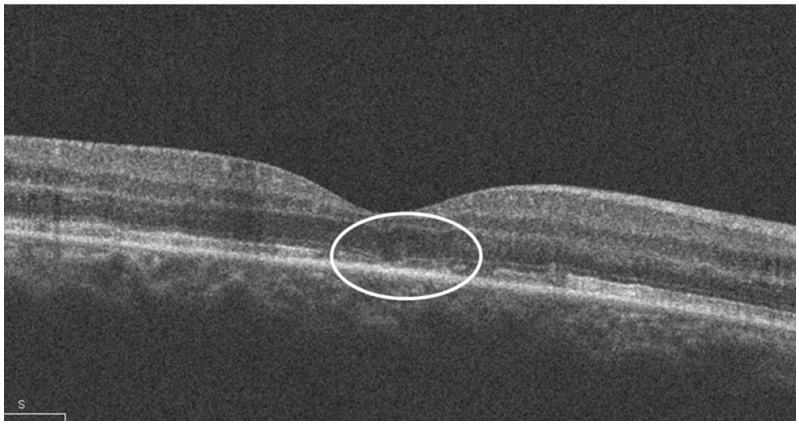

Рисунок 3.4 - Дефекты линий слоя ELM и IS/OS

Таблица 3.23 - Регрессионный анализ в группе I: острота зрения и основные параметры ОКТ

	КР	Константа	p
IS/OS			
1 месяц	0,25	0,36	**0,003**
3 месяца	0,31	0,34	**<0,001**
6 месяцев	0,22	0,44	**0,008**
12 месяцев	0,42	0,32	**<0,001**
ELM			
1 месяц	0,19	0,28	0,052
3 месяца	0,21	0,34	0,079
6 месяцев	0,32	0,28	**0,039**
12 месяцев	0,38	0,35	**0,001**
ЭРМ			
1 месяц	-0,07	0,47	0,482
3 месяца	-0,01	0,51	0,930
6 месяцев	0,03	0,56	0,793
12 месяцев	0,14	0,58	0,283
Отёк			
1 месяц	-0,11	0,46	0,52

3 месяца	-0,12	0,52	0,416
6 месяцев	0,04	0,56	0,825
12 месяцев	-0,15	0,65	0,563

При поведении регрессионного анализа в группе II в динамике выявлено, что при определении связи между ОЗ и наличием дефекта IS/OS, а также наличием дефекта ELM, КР положительный. Связь достоверна для данных показателей на тампонаде, на 1-ом и 6-ом месяцах наблюдения. При определении связи между остротой зрения и наличием ЭРМ и отека, как и в группе I, КР был и положительным, и отрицательным на некоторых визитах, но достоверной связи выявлено также не было. Эти данные сведены в Таблица 3.24.

Таблица 3.24 - Регрессионный анализ в группе II: острота зрения и основные параметры ОКТ

	КР	Константа	p
IS/OS			
На тампонаде	0,42	0,28	**<0,001**
1 месяц	0,25	0,29	**0,007**
3 месяца	0,16	0,34	**0,079**
6 месяцев	0,19	0,34	**0,035**
12 месяцев	0,3	0,2	0,056
ELM			
На тампонаде	0,27	0,21	**0,001**
1 месяц	0,18	0,23	**0,023**
3 месяца	0,12	0,29	0,061
6 месяцев	0,15	0,3	**0,038**
12 месяцев	0,3	0,2	0,065
ЭРМ			
1 месяц	-0,08	0,36	0,456

3 месяца	-0,15	0,41	0,190
6 месяцев	-0,18	0,43	0,375
12 месяцев	0,45	0,25	0,121
Отёк			
На тампонаде	-0,12	0,41	0,303
1 месяц	-0,11	0,36	0,372
3 месяца	-0,09	0,39	0,477
6 месяцев	0,01	0,4	0,921
12 месяцев	-	-	-

Аналогично в работе Bae S.H. и соавт. целостность слоя фоторецепторов и ELM ассоциировалась с лучшей МКОЗ, что согласуется сданными нашего исследования [33].

Важно подчеркнуть, что наличие ЭРМ без тракционного действия не влияет на МКОЗ, что доказывает отсутствие корреляции данного параметра с МКОЗ после операции в нашей работе и других рассматриваемых исследованиях. У пациентов с ЭРМ без тракционного действия основным предиктором, достоверно влияющим на послеоперационную МКОЗ, остается дефект IS/OS, что было показано в работе Oster S.F. и соавт. Всего в исследование было включено 54 глаза 48 пациентов с первичными ЭРМ. Наиболее сильным предиктором МКОЗ стали толщина макулярной области (r(2) =0,16, p=0,0024), однако наиболее эффективной моделью - сочетание данного параметра с наличием или отсутствием дефекта IS/OS (r(2) = 0,24, p= 0,0008). Последний параметр был и независимым предиктором МКОЗ после операции: у пациентов с дефектом IS/OS в 6,88 раз чаще наблюдалась ОЗ 20/50 и хуже в сравнении с пациентами с сохранной IS/OS (p=0,01) [148].

Также в нашей работе регрессионный анализ не показал зависимости МКОЗ от наличия отека макулярной области. Почти у всех пациентов с отеком выявлялись дефекты IS/OS, но редко - дефекты ELM. Однако достоверной связи с

данными параметрами не выявлено. Возможно, это связано с редким выявлением отека и необходимостью большей выборки. Есть работы с аналогичными данными. Так, в проспективном исследовании 16 пациентов со спонтанной РОС с периферическими разрывами и небольшим подъемом фовеи проходили исследование ОКТ до операции, на 1-ом,6-ом и 10-12-ом месяцах после операции. Средний период наблюдения составил 11,0±1,0 месяцев. Изображения ОКТ до операции разделили на 4 группы в зависимости от распространенности отека сетчатки и наличия депрессии фовеи. Распространенность отека сетчатки в отслоенной макуле не коррелиовала с ОЗ до и после операции. В 11 случаях на 1 месяце после операции выявлена отслойка фовеи с резидуальной СРЖ. Персистенция СРЖ была в 8 случаях на 6-ом месяце и в 1 случае на 12-ом месяце и была связана с неполным восстановлением ОЗ [202].

3.4.6. Регрессионный анализ в гуппах I и II: связь дефектов IS/OS и ELM и длительности отслойки сетчатки

При проведении регрессионного анализа в динамике в группе I выявлено, что при определении связи между дефектом IS/OS и длительности ОС КР отрицательный (т.е. дефект встречается реже при меньшей длительности ОС) и связь достоверна на 1-ом и 3-ем месяце. В группе II связь достоверна на 1-ом и 12-ом месяцах.

При определении связи между дефектом ELM и длительности ОС КР отрицательный (т.е. дефект встречается реже при меньшей длительности ОС) связь достоверна на 1-ом, 3-ем и 6-ом месяцах в группе I и на 1-ом и 12-ом месяцах в группе II (Таблица 3.25).

Таблица 3.25 - Регрессионный анализ в группе I и II: дефекты IS/OS и ELM и длительность отслойки сетчатки

	Группа I			Группа II		
	КР	Константа	p	КР	Константа	p

IS/OS						
1 месяц	-3,2	8,1	**0,047**	-17,6	26,9	**0,043**
3 месяца	-4,2	9,3	**0,005**	-17,0	30,5	0,259
6 месяцев	-2,7	8,9	0,089	-24,5	39,1	0,306
12 месяцев	-4,5	7,3	0,062	-21,2	36,4	**0,03**
На тампонаде				-17,1	26,4	0,071
ELM						
1 месяц	-5,4	11,2	**0,002**	-18,0	34,2	**0,046**
3 месяца	-5,7	12,0	**0,002**	-18,7	38,1	0,159
6 месяцев	-7,3	14,0	**0,009**	-34,6	56,0	0,133
12 месяцев	-3,5	9,3	0,057	-25,6	35,2	**0,04**
На тампонаде				-14,4	31,0	0,055

Таким образом, основными параметрами в нашей работе, достоверно коррелирующими с МКОЗ после операции, стали дефект IS/OS и ELM, которые также достоверно коррелировали с длительностью отслойки сетчатки. Эти же 2 параметра отмечаются Lai W.W. и другими авторами как основные и достоверно влияющие на постоперационную МКОЗ (обследовано 37 пациентов с РОС, из них 17 с интактной макулой и 20 с отслоенной, дефект IS/OS и ELM выявлен у 43,2%) [91, 110,127].

3.5. Результаты ФАГ

При анализе результатов ФАГ в группе I отмечается, что у большинства пациентов была нормальная аутофлюоресценция, макулярная область, артериальная и венозная фазы. Важно, что в группе I не выявлено картины

гиперфлюоресценции ДЗН, внутрисосудистых эмболов. Эти данные сведены в Таблица 3.26.

Таблица 3.26 - Результаты ФАГ в группе I

Показатель	**n (%)**
Аутофлюоресценция	
Нормальная	29 (85,3)
Складки хориоидеи	5 (14,7)
Хориоидальная фаза (%)	
Р3 (равномерное заполнение)	33 (97,1)
Н3 (неравномерное заполнение)	1 (2,9)
Артериальная фаза (%)	
Нормальная	34 (100)
Венозная фаза (%)	
Нормальная	33 (97,1)
Замедление кровотока	1 (2,9)
Макулярная область (%)	
Нормальная	27 (79,4)
Нарушения	7 (20,6)
Очаги гиперфлюоресценции	2 (5,9)
Истончение ПЭС	1 (2,9)
Отёк	2 (5,9)
Слабое просачивание	1 (2,9)
Фиброз	1 (2,9)
Другое	
Макулярная область - расширение капилляров с выраженным выходом красителя.	1 (2,9)
Столбики эритроцитов	1 (2,9)
Альтерация ПЭС на 8 ч	1 (2,9)
Раннее контрастирование ячеек КМО, к поздним фазам	

выраженная гиперфлюоресценция КМО, birdshot-хориоретинопатия	1 (2,9)
Гиперфлюоресценция ДЗН	0
Эмболы	0

При анализе результатов ФАГ в группе II отмечается, что, несмотря на то, что у большинства пациентов была нормальные аутофлюоресценция, отсутствие изменений в макулярной области, в артериальную фазу, выявлены серьезные нарушения - гиперфлюоресценция ДЗН в поздние фазы, эмболы ретинальных сосудов, явления локального васкулита и др. У меньшего числа пациентов была нормальная макулярная область (различие с группой I не достоверно). Количество пациентов с эмболами в сосудах сечатки и поздней стойкой гиперфлюоресценцией ДЗН уменьшается после удаления СМ в сравнении с данными на тампонаде (однако различие между визитами не достоверно).
Эти данные сведены в Таблица 3.27.

Таблица 3.27 - Результаты ФАГ в группе II

Показатель	**На тампонаде**	**Через 1 м после удаления СМ**
Аутофлюоресценция		
Нормальная	33 (91,7)	35 (97,2)
Складки	3 (8,3)	1 (2,8)
Хориоидальная фаза (%)		
Р3 (равномерное заполнение)	30 (83,3)	34 (94,4)
Н3(неравномерное заполнение)	6 (16,7)	2 (5,6)
Артериальная фаза (%)		
Нормальная	36	36
Венозная фаза (%)		

Нормальная	29 (80,6)	34 (94,4)
Замедление кровотока в венах	3 (8,3)	1 (2,8)
Задержка заполнения вен	3 (8,3)	0
Венозный стаз	1 (2,8)	1 (2,8)
Макулярная область (%)		
Нормальная	22 (61,1)	24 (66,7)
Нарушения:	14 (38,9)	12 (33,3)
Ликедж из перифовеолярных капилляров	1 (2,8)	
Складки сетчатки и хориоидеи выше фовеи	1 (2,8)	
Отек	3 (8,3)	3 (8,3)
Просачивание	3 (8,3)	1 (2,8)
Очаги гиперфлюоресценции	4 (11,1)	5 (13,9)
Дефекты ПЭС	1 (2,8)	1 (2,8)
Локальная отслойка нейроэпителия	1 (2,8)	1 (2,8)
Гиперфлюоресценция парамакулярно (альтерация ПЭС)		1 (2,8)
Венозный возврат		
Нормальный (%)	36	36
Эмбол (%):	7 (19,4)	1 (2,8)
Верхняя височная ветвь ЦАС	1 (2,8)	
Нижняя височная ветвь ЦАС	1 (2,8)	1 (2,8)
Верхняя височная ветвь ЦВС	1 (2,8)	
ДЗН	2 (5,6)	
Ствол ЦАС	1 (2,8)	
Нижняя височная ветвь ЦВС и в ветви 2-го порядка ЦВС с носовой стороны	1 (2,8)	
Окончатые дефекты ПЭС		
Да	3 (8,3)	1 (2,8)
Локальный выход красителя (локальный васкулит)		

Наличие	1 (5,6)	
Окклюзия хориокапилляров (явления мультифокальной ишемической хориокапилляропатии)		
Наличие	4 (11,1)	3 (8,3)
Гиперфлюоресценция ДЗН в поздние фазы, в т.ч.	6 (16,7)	3 (8,3)
- с носовой стороны	2 (5,6)	2 (5,6)
- верхне-височный квадрант	1 (2,8)	1 (2,8)
Другое		
Складки сетчатки и хориоидеи	1 (2,8)	
Гипофлюоресценция перипапиллярной хориоидеи	2 (5,6)	1 (2,8)
Перивазальные муфты по ходу в/височной ветви	1 (2,8)	
ЦАС		1 (2,8)

Выявлено достоверное различие между группами I и II по следующим показателям – наличию эмболов ретинальных сосудов и гиперфлюоресценции ($p<0,05$).

Важно, что в группе I, в отличие от группы II, не было ни одного пациента с явлениями локального васкулита и ишемической хориокапилляропатией.

При анализе результатов ФАГ в группе III так же, как и в группе II, отмечается, что несмотря на то, что у большинства пациентов была нормальная аутофлюоресценция, макулярная область, артериальная и венозная фазы, выявлены серьезные нарушения - гиперфлюоресценция ДЗН в поздние фазы, эмболы сосудов сетчатки, явления локального васкулита и др.

Эти данные сведены в Таблице 3.28.

Таблица 3.28 - Результаты ФАГ в группе III через 1 м после удаления СМ

Показатель	**Значение**
Аутофлюоресценция	
Нормальная	26 (86,7)
Складки хориоиде	4 (13,3)
Хороидальная фаза (%)	
РЗ (равномерное заполнение)	27 (90,0)
НЗ (неравномерное заполнение)	3 (10,0)
Артериальная фаза (%)	
Нормальная	30 (100,0)
Венозная фаза (%)	
Нормальная	28 (93,3)
Замедление кровотока	2 (6,7)
Макулярная область (%)	
Нормальная	28 (93,3)
Отек	2 (6,7)
Венозный возврат	
Нормальный (%)	30 (100,0)
Эмбол (%)	2 (6,7)
Окончатые дефекты ПЭС	
Да	3 (10,0)
Васкулит	
Да	2 (6,7)
Гиперфлюоресценция ОЗН в поздние фазы	2 (6,7)
Другое	
Периваз альные муфты по ходу в/вис артерии	2 (6,7)
Гипофлюоресценция	1 (3,3%)

Изменения микроциркуляции изучались по фазам прохождения флуоресцеина по сосудам глазного дна. В раннюю хориоидальную фазу выявлена

зона гипофлюоресценции в группе II - в 2 случаях (5,6%) во время СТ и в одном (2,8%) после удаления СМ, в группе III - у 1 пациента (3,3%). Следует отметить, что данная зона, соответствующая ишемии хориоидеи, выявлена в проекции ДЗН и парапапиллярно в виде вертикальной полосы (Рисунок 3.9).

Рисунок 3.5 - Вертикальный участок ишемии в зоне ДЗН и парапапиллярно. Данные пациенты предъявляли жалобы на фиксированное «серое пятно», сквозь которое они смотрели, а полное клиническо-функциональное обследование позволило поставить диагноз- ишемическая нейропатия, после чего пациенты получили соответствующее лечение, на фоне которого наблюдалась положительная динамика при сохранности относительной парацентральной скотомы.

В артериальной фазе в группах изменения не выявлены. В венозной фазе изменения обнаружены в группах II и III. В группе III - замедление кровотока у 2 пациентов (6,7%), в группе II - замедление кровотока – в 3 случаях (8,3%) во время тампонады СМ, и в 1 (2,8%) – после удаления СМ. В 3 глазах (8,3%) во время СТ выявлена задержка заполнения вен, после удаления СМ таких изменений не выявлено. Был выявлен венозный стаз у 1 пациента (2,8%) при выполнении ФАГ на тампонаде СМ и через 1 месяц после его удаления. Также в группе II во время тампонады СМ выявлены внутрисосудистые эмболы сетчатки в 7 случаях (19,4%), после удаления СМ эмбол выявлен в 1 случае (2.,8%), в группе

III - у 2 пациентов (6,7%). Локализация эмболов в ретинальных сосудах в группе II представлена в Таблица 3.29.

Таблица 3.29 - Локализация эмболов (группа II, тампонада СМ)

В области бифуркации ЦАС	По ходу верхне-височной ветви ЦАС	По ходу нижне-височной ветви ЦАС	По ходу нижне-височной ветви ЦВС
2 глаза (28,6%)	2 глаза (28,6 %)	1 глаз (14.2%)	2 глаза (28,6 %)

Выявленные в группе III эмболы локализовались в верхне-височной ветви ЦАС. На Рисунках 3.6 и 3.7 представлены изображения ФАГ во время тампонады и после удаления СМ у пациента из группы II с наличием эмбола в ретинальном сосуде и без него.

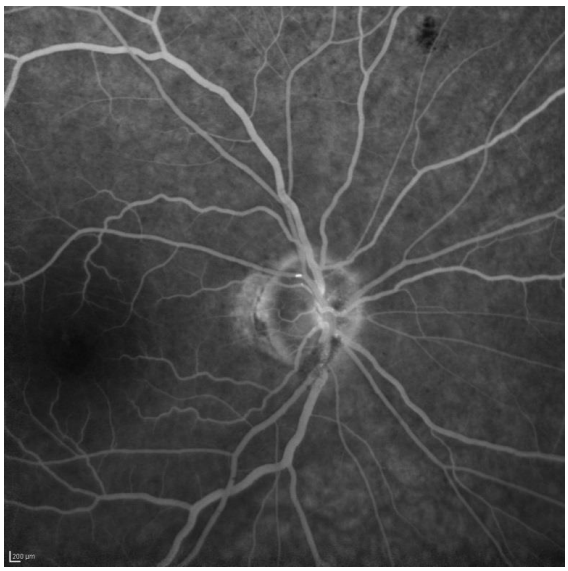

Рисунок 3.6 - Эмбол в области бифуркации верхней ветви ЦАС (пациент из группы II, во время тампонады СМ).

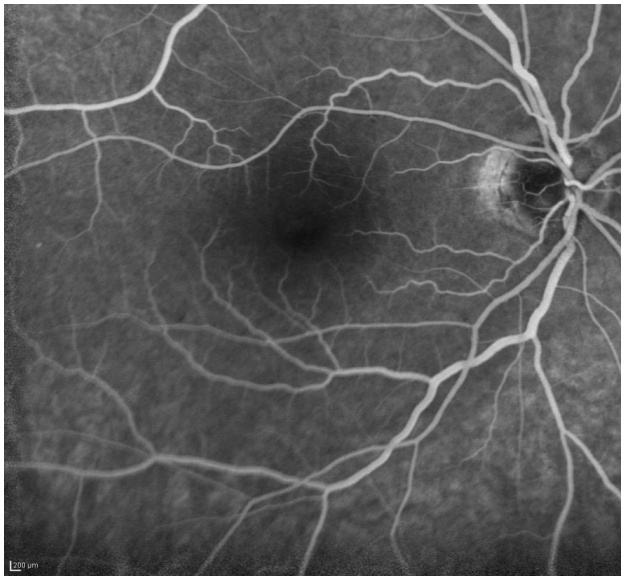

Рисунок 3.7 - Тот же пациент (Рисунок 3.6), отсутствие эмбола (группа II, после удаления СМ).

В группе II была выявлена мультифокальная ишемическая хориокапилляропатия в 4 случаях на тампонаде СМ (11,1%) и в 3 случаях (8,3%) через месяц после его удаления (Рисунок 3.8). Также в группе II была в СТ

обнаружены явления локального васкулита (выход красителя по ходу сосудов) - в 1 случае (2,8%), после удаления СМ эти явления исчезли (Рисунок 3.9).

Рисунок 3.8 - Мультифокальная ишемическая хориокапилляропатия (пациент из группы II, во время тампонады СМ)

Рисунок 3.9 - Явления локального васкулита (пациент из группы II, на тампонаде СМ)

Стойкая гиперфлюоресценция ДЗН в поздние фазыбыла выявлена в группе II в 6 глазах (16,7%), в 3 (8,3%) – после удаления СМ. В группе III - после удаления СМ в 2 глазах (6,7%) (Рисунок 3.10).

Рисунок 3.10 - Стойкая гиперфлюореценция назальной половины ДЗН в поздней фазе (пациент из группы II, на тампонаде СМ)

3.5.1 Регрессионный анализ в группе II: острота зрения и основные параметры ФАГ

При проведении регрессионного анализа в группе II выявлено, что при определении связи между ОЗ и наличием эмбола ретинальных сосудов по результатам ФАГ КР отрицательный. Из этого следует, что острота зрения у пациентов ниже при наличии эмбола, однако связь не достоверна (p>0,05).

При определении связи между остротой зрения и наличием ишемической хориокапилляропатии КР положительный на тампонаде и отрицательный после удаления СМ, связь недостоверна.

При определении связи между ОЗ и наличием стойкой гиперфлюоресценции ДЗН в поздней фазе выявлен отрицательный КР, то есть, ОЗ у пациентов ниже при наличии данного признака, однако связь не достоверна (p>0,05). Эти данные сведены в Таблица 3.30.

Таблица 3.30 - Регрессионный анализ в группе II: острота зрения и основные параметры ФАГ

	КР	**Константа**	**p**
Эмбол			
Во время тампонады СМ	-0,09	0,38	0,391
После удаления СМ	-0,16	0,36	0,521
Ишемическая хориокапилляропатия			
Во время тампонады СМ	0,08	0,35	0,572
После удаления СМ	-0,06	0,36	0,674
Гиперфлюоресценция ДЗН в поздние фазы			
Во время тампонады СМ	-0,07	0,34	0,532
После удаления СМ	-0,19	0,34	0,202

При сравнении возраста пациентов с наличием эмбола ретинальных сосудов и без него различия не выявлено (Таблица 3.31).

Таблица 3.31 - Возраст и наличие эмболов

	Эмбол есть	Эмбола нет	p
Возраст	62,0±7,2	55,2±9,9	0,111

В настоящее время получены убедительные данные о роли регионарных гемодинамических нарушений в характере течения многих глазных заболеваний, есть работы, посвященные изучению особенностей и динамики нарушения кровотока при РОС [21]. Однако все исследования проводятся с помощью цветового допплеровского картирования, определяются именно допплерографические критерии функционального прогноза операции. Так, имеются данные о снижении кровотока в центральной артерии сетчатки и задних коротких цилиарных артериях (ЗКЦА) при наличии у пациента РОС и его состоянии после операции [8]. В другой работе изучали пиковую систолическую скорость (ПСС) в глазничной артерии (ГА) и в центральной артерии сетчатки (ЦАС) после 2-х видов хирургического лечения РОС – сегментарного пломбирования и кругового пломбирования (цирклажа). В качестве контроля служил парный глаз. Было выявлено, что происходило значительное снижение ПСС в ЦАС после операций в обоих случаях [54].

Замечено, что нарушения микроциркуляции в большей степени выражены у пациентов, перенесших витрэктомию, по сравнению с эписклеральным пломбированием, и у пациентов с силиконовой тампонадой [167,199].

Роль ФАГ при РОС в последние годы недооценивается. В описанных единичных сообщениях [18,39,96] уделяется внимание лишь 1 параметру - экстравазальному выходу красителя, в то время как в нашей работе выявлено ряд важнейших изменений, которые могут быть ответственны за неблагоприятный функциональный результат.

В литературе первые публикации о ФАГ-находках после хирургии ОС стречаются в начале 80-х гг. Видный ученый и известный офтальмолог S.S. Hayreh описал обнаруженные нарушения как острую послеоперационную хориоидальную ишемию [65,81] (Рисунок 4.1)

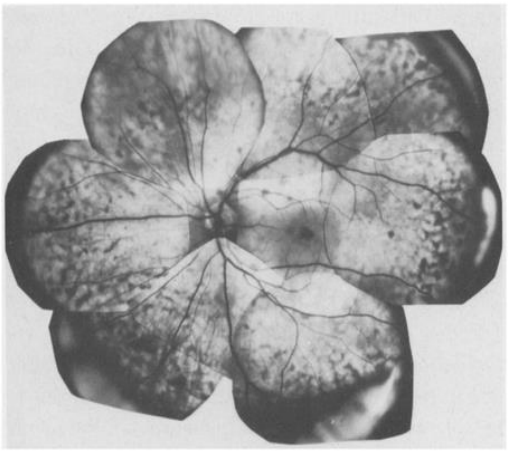

Рисунок 4.1 - Фотография глазного дна: три дня после проведения витрэктомии и склерального пломбирования, на фото диффузно рассеянные инфаркты наружной сетчатки в виде пятен белого цвета, в сочетании с картиной нормального глазного дна (темные пятна) и плоской серозной отслойкой сетчатк в макулярной области [81].

Она развивается в послеоперационном периоде в некоторых глазах, когда во время хирургии в закрытой системе глазного яблока ВГД поддерживается на очень высоком уровне, и особенно в случае дополнительного снижения АД (во время общей анестезии или глубокой седации), в результате чего перфузионное давление становится еще более низким. Вследствие острой ишемии хориоидеи происходит некроз наружных отделов сетчатки и ретинального пигментного эпителия [77,78]. Общепринятое название острой мультифокальной плакоидной эпителиопатии автор заменяет на острую мультифокальную ишемическую хориоидопатию. Этот же автор [76-82] обнаружил существование вариаций в количестве задних цилиарных артерий (ЗЦА), от 1 до 5. (Таблица 4.1).

Таблица 4.1 - Вариации в количестве ЗЦА и их деление.

№	ЗЦА	Латер. ЗЦА	Медиал. ЗЦА	Верхняя ЗЦА
1	3%	75%	71%	7%
2	48%	20%	29%	2%
3	39%	2%	-	-
4	8%	-	-	-
5	2%	-	-	-
Ни одной	-	3%	-	91%

ЗЦА делятся на задние короткие цилиарные артерии и задние длинные цилиарные артерии. Важно, что *ЗЦА не аностомозируют друг с другом, и каждая ведет себя как концевая артерия.*

Хориоидальное кровообращение сегментарно по своей природе, то есть определенный сегмент питается определенной артерией. Кроме того, кровообращение различными хориодальными артериями имеет географическую модель: чем меньше артерия, тем меньше размер географической области.

При этом в хориодее есть «слабые» места. Это «зоны водораздела». Когда ткань питается двумя и более концевыми артериями, граница между территориями распространения двух любых концевых артерий называется зоной водораздела. Локализация этих зон между различными церебральными артериями хорошо известна, также как и физиология концевых артериальных систем в организме. Значимость этих зон заключается в том, что *в случае снижения перфузионного давления* в сосудистом ложе одной или более концевых артерий, *зоны водораздела*, будучи областью с сравнительно бедным кровообращением, *является наиболее уязвимой к ишемии.* Количество зон водораздела и их форма зависит от количества ЗЦА, то есть сугубо индивидуально (Рисунок 4.2).

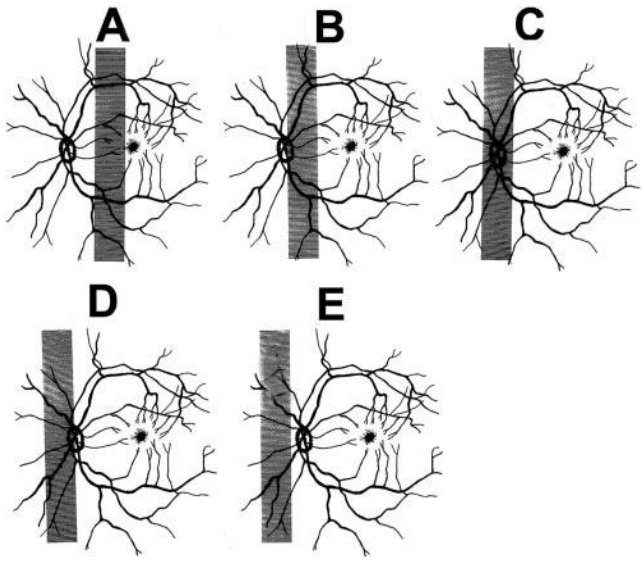

Рисунок 4.2 - Диаграмма расположения зон водораздела между медиальной и латеральной ЗЦА. (HayrehS.S:In: BernsteinEF (ed): AmaurosisFugax.NewYork: Springer-Verlag, 1988.1-23)

Важно отметить, что обнаружение ишемического участка в зоне водораздела возможно только в самую раннюю хориоидальную фазу ФАГ. Также, само обнаружение возможно при наличии аппаратуры с высокой скоростью фотографирования и глубоких знаний исследователя об особенностях анатомии хориоидеи. В противном случае, даже при наличии зон гипоперфузии, возможно необнаружение патологического участка, так как ретинальный кровоток, в который затем попадает краситель, может быстро маскировать эти участки.

Данные анатомические особенности влияют на объем и степень поражения у различных пациентов. Тот факт, что в некоторых глазах зрительные функции восстанавливаются [66, 81], говорит о том, что ишемические повреждения не длительны при восстановленном нормальном кровообращении в конце операции, и в этом случае ретинальный пигментный эпителий и наружные отделы сетчатки могут восстанавливать свои функции.

С момента открытий, сделанных S.S.Hayreh, прошло несколько десятилетий, но до сих пор нет достоверных данных о частоте возникновения и виде микроциркуляторных нарушений у пациентов, перенесших витрэктомию с различными тампонирующими агентами.

Выявленная в нашем исследовании *стойкая гиперфлюоресценция ДЗНв поздние фазы* при тампонаде СМ (достоверно чаще, чем при тампонаде ГВС) может говорить об ишемии преламинарного отдела головки зрительного нерва, получающего питание из ЗКЦА, что также является признаком гипоперфузии данных артерий.

И второй вид находок, выявленный в группах II и III - *участки гипофлюоресценции в раннюю хориоидальную фазу*, соответствующие зонам гипоперфузии ДЗН и перипапиллярной хориоидеи, соответствуют ишемии зоны водораздела, находящейся между двумя (латеральной и медиальной) ЗЦА. Характерной для ишемии в этом области является клиника ишемической нейропатии, нормальная офтальмоскопическая картина [78].

Выявленная в группе II мультифокальная ишемическая хориокапилляропатия появляется при наличии локальных окклюзий артериол хориокапилляров, что приводит к инфарктам в пигментном эпителии сетчатки и наружных слоях, в том числе фоторецепторах.

С возрастом в хориокапиллярах происходят изменения – гиалиноз, кальциноз. При наличии изменений перфузионного давления в хориокапиллярах, может происходить их окклюзия, приводящая к ишемии, вплоть до инфаркта в пигментном эпителии сетчатки и наружных слоях (в том числе в слое фоторецепторов). В нашей работе не выявлена достоверная корреляция между возрастом пациентов и наличием у них эмбола, но прослеживалась четкая тенденция к большему возрасту при наличии эмбола. Возможно, для выявления достоверного различия требуется проведение более масштабных исследований.

Помимо обнаружения ретинальных эмболов, в нашем исследовании были выявлены и другие нарушения ретинального кровотока: венозный стаз и локальное воспаление стенки сосудов (васкулит), которое, по сообщению Talat L. и соавт. связано с окклюзией и последующей ретинальной гипоперфузией [183].

Выявленные с помощью ФАГ нарушения, достоверно чаще встречающиеся в нащем исследовании при тампонаде СМ, говорят о большей степени ишемии

при данном виде тампонады. Однако отсутствие достоверности при выполнении регрессионного анализа для выявления связи между функциональным результатом (ОЗ) и основными параметрами ФАГ свидетельствует о необходимости продолжения изучения выявленных особенностей в более масштабных исследованиях.

3.6. Анатомические и функциональные результаты операции в зависимости от вовлеченности в процесс макулярной области

При анализе результатов обследования пациентов, прооперированных бимануально, в зависимости от вовлеченности макулярной области отмечено, что при сравнении пациентов групп I и II с интактной макулярной областью, достоверных различий между ними по наиболее важным показателям не выявлено (Таблица3.32). Так, ОЗ, частота дефекта IS/OS и ELM, ЭРМ и отека не различались на 1 -ом, 3-ем, 6-ом и 12-ом месяцах.

Таблица 3.32 - Сравнение показателей между пациентам с РОС без вовлечения макулярной области в группах I и II

	Группа 1 (n=7)	**Группа 2 (n=5)**
1 месяц		
Острота зрения	0,63±0,02	0,65±0,03
IS/OS (дефект)	0	1 (20,0%)
ELM (дефект)	0	0
ЭРМ (да)	1 (14,3%)	3 (60,0%)
Отёк (да)	0	0
3 месяца		
Острота зрения	0,73±0,04	0,70±0,02
IS/OS (дефект)	0	1 (20,0%)
ELM (дефект)	0	1 (20,0%)
ЭРМ (да)	1 (14,3%)	3 (60,0%)

Отёк (да)	0	0
6 месяцев		
Острота зрения	0,75±0,01	0,73±0,05
IS/OS (дефект)	1 (14,3%)	1 (20,0%)
ELM (дефект)	0	1 (20,0%)
ЭРМ (да)	1 (14,3%)	3 (60,0%)
Отёк (да)	0	1 (20,0%)
12 месяцев		
Острота зрения	0,78±0,05	0,75±0,02
IS/OS (дефект)	0	0
ELM (дефект)	0	0
ЭРМ (да)	1 (14,3%)	3 (60,0%)
Отёк (да)	0	0

При анализе результатов обследования пациентов с РОС и распространением в макулярную область групп I и II получены отличные данные: в динамике ОЗ в группе I была выше, причем достоверные различия по ОЗ выявлены на 6 месяце (p=0,009). Аналогично дефект IS/OS и ELM встречался чаще в группе II на всех визитах, а на 12-ом месяце достигнута достоверная разница - p=0,037 и 0,043, соответственно. ЭРМ всех визитах выявлена чаще в группе II и 12-ом месяце получено достоверное различие (p=0,048). Отек макулярной области также был чаще у пациентов с вовлечением макулярной области в группе II на всех визитах, однако различие недостоверно. Эти данные сведены в Таблица 3.33.

Таблица 3.33 - Сравнение показателей между пациентами с РОС и вовлечением макулы, в группах I и II

	Группа I (n=27)	**Группа II (n=31)**	**p_1**
1 месяц			
Острота зрения	0,41±0,02	0,3±0,03	>0,05

IS/OS (дефект)	20 (74,1%)	27 (87,1%)	>0,05
ELM (дефект)	7 (25,9%)	13 (41,9%)	>0,05
ЭРМ (наличие)	4 (14,8%)	7 (22,6%)	>0,05
Отёк (наличие)	2 (7,4%)	5 (16,1%)	>0,05
3 месяца			
Острота зрения	0,44±0,02	0,31±0,06	>0,05
IS/OS (дефект)	17 (63,0%)	26 (83,9%)	>0,05
ELM (дефект)	6 (22,2%)	13 (41,9%)	>0,05
ЭРМ (да)	4 (14,8%)	7 (22,6%)	>0,05
Отёк (да)	4 (14,8%)	6 (19,4%)	>0,05
6 месяцев			
Острота зрения	0,51±0,03	0,28±0,05	**0,009**
IS/OS (дефект)	13 (48,1%)	22 (71,0%)	>0,05
ELM (дефект)	6 (22,2%)	11 (35,5%)	>0,05
ЭРМ (да)	4 (14,8%)	9 (29,0%)	>0,05
Отёк (да)	3 (11,1%)	11 (35,5%)	>0,05
12 месяцев			
Острота зрения	0,58± 0,06	0,4±0,06	>0,05
IS/OS (дефект)	9 (33,3%)	19 (61,3%)	**0,037**
ELM (дефект)	5 (18,5%)	10 (32,3%)	**0,043**
ЭРМ (да)	4 (14,8%)	9 (29,0%)	**0,048**
Отёк (да)	4 (14,8%)	10 (32,3%)	>0,05

Таким образом, в нашей работе показано, что у пациентов с вовлечением макулы ОЗ была достоверно ниже при тампонаде СМ, дефект IS/OS, ELM и ЭРМ также выявлялись чаще именно при данном виде тампонады.

Клинический пример 1

(пациентка из группы I, с газовоздушной тампонадой)

Пациентка Б., 1963 г.р. (возраст на момент включения 50 полных лет), поступила в 13 глазное отделение 10.03.2013 года, с диагнозом: Правый глаз – Регматогенная распространенная пузыревидная отслойка сетчатки с клапанным разрывом соответственно меридиану 11 часов. ПВР, стадия В.Осложненная катаракта. Миопия высокой степени. Длительность отслойки сетчатки – 5 дней. Макулярная область отслоена.

При поступлении: Vis OD с sph – 9,0 D = 0,05, Vis OS=0,05 с sph – 8,0 D = 0,6; P_o OD= 8 мм рт. ст., P_o OS= 14 мм рт. ст.

Выполнено хирургическое лечение правого глаза: факоэмульсификация катаракты с имплантацией ИОЛ, субтотальная витрэктомия, эндолазеркоагуляция разрыва, тампонада витреальной полости газовоздушной смесью (12% C2F6). Планируемая послеоперационная рефракция - 4,0 D.

Было достигнуто полное анатомическое прилегание сетчатки. Послеоперационный период протекал без осложнений. У пациентки удалось добиться значительного повышения остроты зрения. Так, на 1 месяце после операции ОЗ повысилась с 0,05 исходно до 0,5, на 3 месяце наблюдалось сохранение ОЗ на прежнем уровне - 0,5, на 6 месяце ОЗ повысилась до 0,6 и осталась на таком уровне до 12 месяца наблюдения.

При измерении ВГД получены следующие результаты: исходно ВГД составило 8 мм рт.ст., через 1 месяц - 14 мм рт.ст., через 3 месяца - 13 мм рт.ст., через 6 месяцев - 12 мм рт.ст., через 12 месяцев - 14 мм рт.ст.

При выполнении ФАГ (через 1 месяц после операции) отмечалось равномерное заполнение хориоидеи. Артерии заполняются без задержек. Венозный возврат не нарушен. На крайней периферии сверху видны очаги

гиперфлюоресценции (фокусы ХРА, старые ЛК). Эти данные отражены на рисунке 3.11.

Рисунок 3.11 - ФАГ у пациентки Б. через 1 месяц после операции

ОКТ выполнялась пациентке 4 раза – через 1, 3, 6 и 12 месяцев после операции. Результаты ОКТ представлены в Таблице 3.34 и на Рисунке 3.12 а-г.

Таблица 3.34 - Результаты ОКТ у пациентки Б.

Показатель/Месяц наблюдения	1 месяц	3 месяц	6 месяц	12 месяц
Толщина макулярной области, мкм	250	268	271	267
ЭРМ	нет	нет	нет	нет
GL+IPL, мкм	48	72	84	79
IS/OS	есть	есть	нет	нет
ELM	нет	нет	нет	нет
ПЭС	нет	нет	нет	нет
Толщина перипапиллярного слоя нервных волокон (NFL), мкм	99	98	76	87

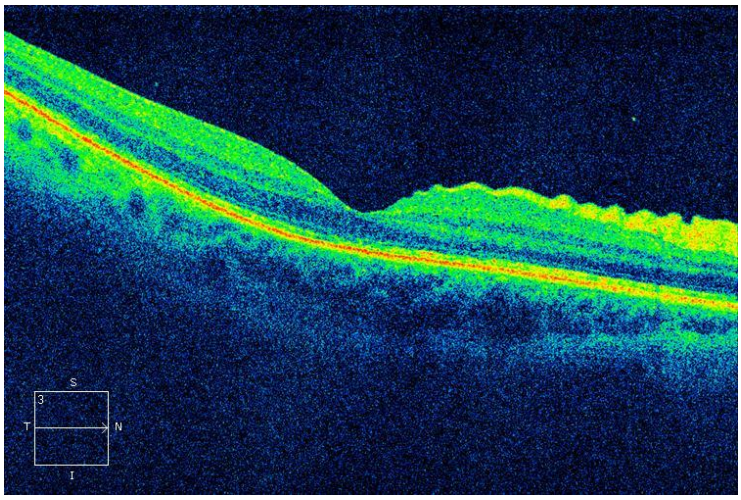

а - на 1 месяце после операции: Толщина сетчатки в макулярной области равна 250 мкм, отека нет. Фовеолярный контур выражен. Обращает на себя внимание волнистость внутренней поверхности сетчатки в назальной половине макулы, однако данных за наличие эпиретинальной мембраны не выявлено. Имеются дефекты в линии сочленения наружных и внутренних сегментов фоторецепторов. Линия слоя наружной пограничной мембраны без патологии. Толщина комплекса ганглионарных клеток и внутреннего плексиформного слоя равна 48 мкм, что существенно ниже нормы. Остальные слои - без патологии. Толщина перипапиллярного слоя нервных волокон составляет 99 мкм.

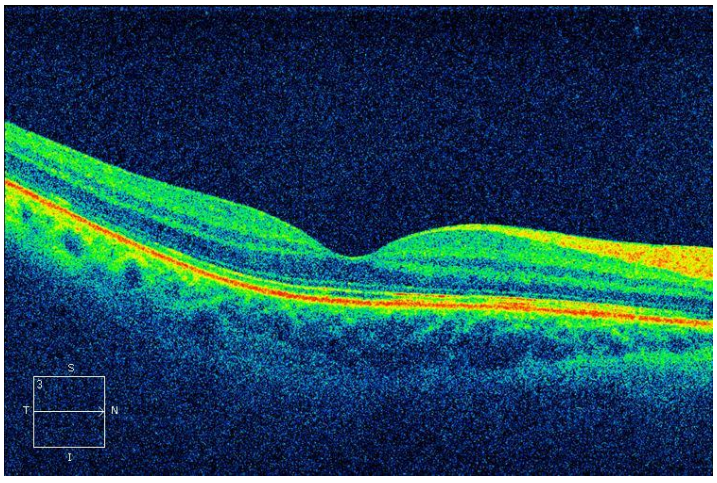

б - на 3 месяце после операции: Толщина сетчатки в макулярной области составляет 268 мкм, отека нет. Фовеолярный контур выражен. Эпиретинальная мембрана отсутствует.. По-прежнему, имеются дефекты в линии сочленения наружных и внутренних сегментов фоторецепторов. Линия слоя наружной пограничной мембраны без патологии. Толщина комплекса ганглионарных клеток

и внутреннего плексиформного слоя равна 72 мкм, что существенно выше, чем при первом визите. Остальные слои - без патологии. Толщина перипапиллярного слоя нервных волокон составляет 98 мкм.

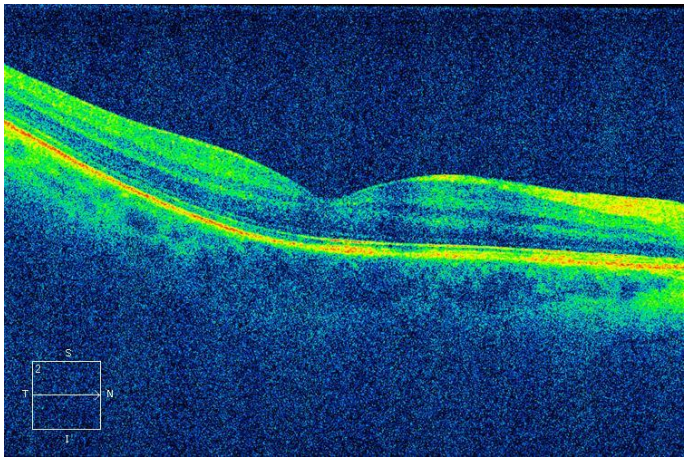

в - на 6 месяце после операции: Толщина сетчатки в макулярной области составляет 271 мкм, отека нет. Фовеолярный контур выражен. Эпиретинальная мембрана отсутствует. Отсутствуют дефекты в линии сочленения наружных и внутренних сегментов фоторецепторов. Линия слоя наружной пограничной мембраны без патологии. Толщина комплекса ганглионарных клеток и внутреннего плексиформного слоя равна 84 мкм, что соответствует норме. Остальные слои - без патологии. Толщина перипапиллярного слоя нервных волокон составляет 76 мкм.

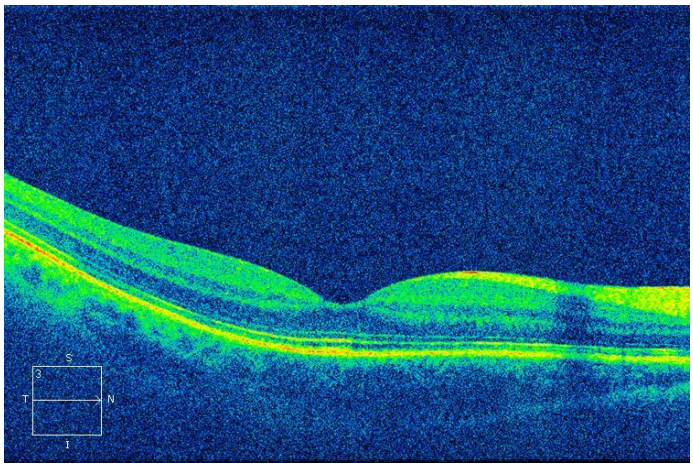

г - на 12 месяце после операции: Толщина сетчатки в макулярной области составляет 267 мкм, отека нет. Фовеолярный контур выражен. Эпиретинальная мембрана отсутствует. Отсутствуют дефекты в линии сочленения наружных и внутренних сегментов фоторецепторов. Линия слоя наружной пограничной

мембраны без патологии Толщина комплекса ганглионарных клеток и внутреннего плексиформного слоя равна 79 мкм, что соответствует норме. Остальные слои - без патологии. Толщина перипапиллярного слоя нервных волокон составляет 87 мкм.

Рисунок 3.12 а-г. - ОКТ у пациентки Б. в динамике

На рисунках 3.13, а–б представлены снимки глазного дна пациентки до и после операции. При первичном обращении офтальмоскопируются два купола отслоенной сетчатки, один из которых частично прикрывает ДЗН; при этом отслойка распространяется и в макулярную область. На крайней периферии имеется клапанный разрыв. После оперативного лечения картина глазного дна особо не отличается от нормальной, так как имеется полное анатомическое прилегание сетчатки, в макулярной области офтальмоскопически видимых изменений нет. На крайней периферии края разрыва блокированы тремя рядами пигментированных лазеркоагулятов.

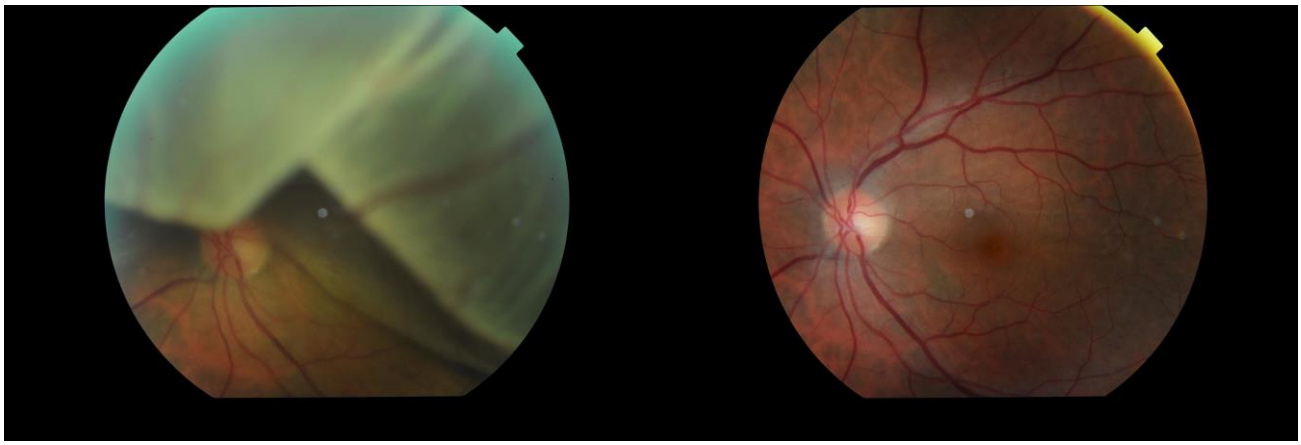

а – до лечения б – после операции (на 14 день)

Рисунок 3.13 а-б - Офтальмоскопическая картина в динамике пациентки с РОС до и после витрэктомии с газовоздушной тампонадой.

Клинический пример 2

(пациент из группы II, с тампонадой СМ)

Пациент Б., 1969 г.р. (возраст на момент включения 44 полных лет), поступил в 13 глазное отделение 16.12.2013 с диагнозом: Правый глаз – Регматогенная распространенная отслойка сетчатки с отрывом от зубчатой линии соответственно меридианам 12 – 3 часам. ПВР, стадия В. Осложненная катаракта. Миопия средней степени.

При поступлении: Vis OD = 0,01 н/к. Vis OS = 0,1c sph – 4,0 D = 0,9; P_o OD = 18 мм рт. ст., P_o OS = 19 мм рт. ст. Длительность отслойки сетчатки – 10 дней. Макулярная область отслоена.

Было выполнено хирургическое лечение правого глаза: факоэмульсификация катаракты с имплантацией ИОЛ, субтотальная витрэктомия, эндолазеркоагуляция разрыва, тампонада витреальной полости силиконовым маслом (плотность - 5700). Планируемая послеоперационная рефракция - 4,0 D.

Было достигнуто полное анатомическое прилегание сетчатки. Послеоперационный период протекал без осложнений. Период силиконовой тампонады составил 3 месяца.

У пациента удалось добиться значительного повышения остроты зрения. Так, на тампонаде ОЗ повысилась с 0,01 исходно до 0,6, на 1 месяце после удаления СМ ОЗ составила 0,3, на 3 месяце наблюдалось повышение ОЗ до 0,5, на 6 месяце ОЗ повысилась до 0,6 и осталась на таком уровне до 12 месяца наблюдения. Таким образом, наблюдалось снижение ОЗ после удаления СМ, но в дальнейшем она повысилась и осталась на высоком уровне в течение всего периода наблюдения.

При измерении ВГД получены следующие результаты: исходно ВГД составило 18 мм рт.ст., на тампонаде- 22 мм рт.ст., через 1 месяц - 19 мм рт.ст.,

через 3 месяца - 19 мм рт.ст., через 6 месяцев - 18 мм рт.ст., через 12 месяцев - 18 мм рт.ст.

При выполнении **ФАГ** (на силиконовой тампонаде и через 1 месяц после удаления СМ) отмечались следующие особенности:

ФАГ на тампонаде: Заполнение хориоидеи равномерное. Артерии заполняются без задержек. Венозный возврат не нарушен. На крайней периферии с 12 до 3 выраженный экстравазальный ликедж, видны свежие ЛК. На остальной периферии в области плоской части цилиарного тела очаги гипофлюоресценции. К средней артерио-венозной фазе по ходу верхне-височной артерии локальная пристеночная задержка красителя на расстоянии 1,5 DD и на средней периферии. Эти данные отражены на рисунке 3.14. ФАГ после удаления СМ: Заполнение хориоидеи равномерное. Артерии заполняются без задержек. Венозный возврат не нарушен. На крайней периферии видны старые ЛК. На периферии на 5.30 очаг слабой гиперфлюоресценции, ход сосудов в этой области деформирован. С носовой стороны от ДЗН очаги гиперфлюореценции (очаги хориоретинальной атрофии). Эти данные отражены на рисунке 3.15.

Рисунок 3.14 - ФАГ у пациента Б. на силиконовой тампонаде

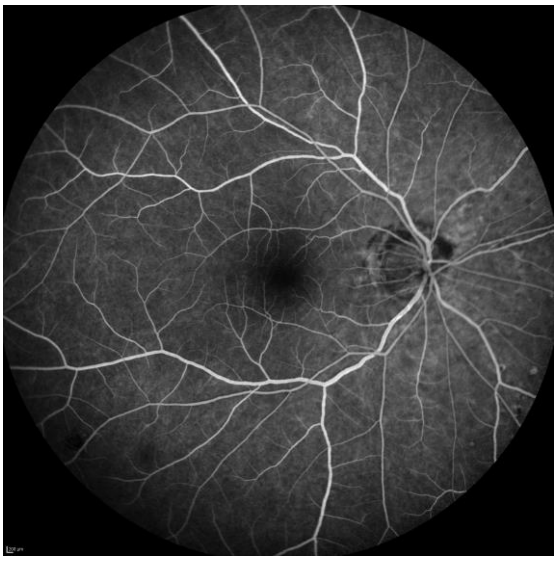

Рисунок 3.15 - ФАГ у пациента Б. через 1 месяц после удаления СМ

ОКТ выполнялась пациенту 5 раз - на тампонаде, через 1, 3, 6 и 12 месяцев после удаления СМ. Результаты ОКТ представлены в Таблице 3.35 и на Рисунке 3.16 а-д.

Таблица 3.35 - Результаты ОКТ у пациента Б.

Показатель/Месяц наблюдения	На тампо-наде	1 месяц	3 месяц	6 месяц	12 месяц
Толщина макулярной области, мкм	242	267	265	267	267
ЭРМ	нет	нет	нет	нет	нет
GL+IPL, мкм	79	86	85	85	86
IS/OS	нет	нет	нет	нет	нет
ELM	нет	нет	нет	нет	нет
ПЭС	нет	нет	нет	нет	нет
Толщина перипапиллярного слоя нервных волокон (NFL), мкм	67	65	80	90	90

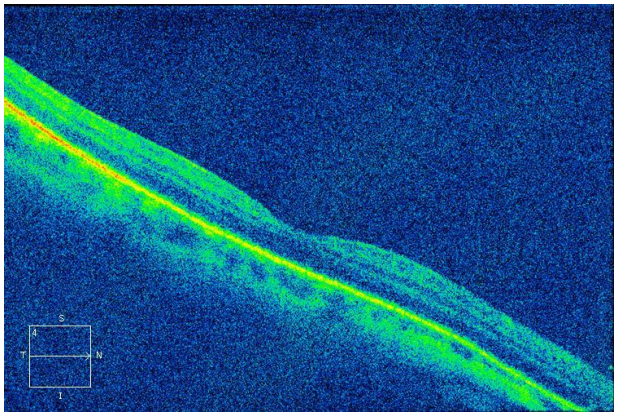

а – во время тампонады СМ: Толщина сетчатки в макулярной области составляет 242 мкм, отека нет. Фовеолярный контур сглажен. Эпиретинальная мембрана отсутствует. Отсутствуют дефекты в линии сочленения наружных и внутренних сегментов фоторецепторов. Линия слоя наружной пограничной мембраны без патологии Толщина комплекса ганглионарных клеток и внутреннего плексиформного слоя равна 79 мкм. Остальные слои - без

патологии. Толщина перипапиллярного слоя нервных волокон составляет 67 мкм, что несколько ниже нормы.

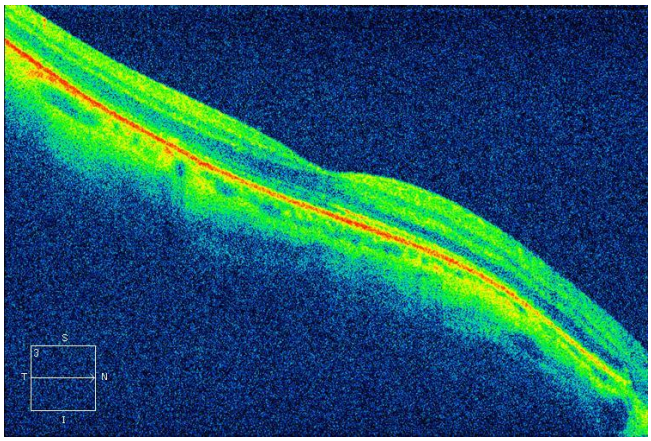

б - на 1 месяце после удаления СМ: Толщина сетчатки в макулярной области составляет 267 мкм, отека нет. Фовеолярный контур сглажен. Эпиретинальная мембрана отсутствует. Отсутствуют дефекты в линии сочленения наружных и внутренних сегментов фоторецепторов. Линия слоя наружной пограничной мембраны без патологии. Толщина комплекса ганглионарных клеток и внутреннего плексиформного слоя равна 86 мкм, что соответствует норме. Остальные слои - без патологии. Толщина перипапиллярного слоя нервных волокон составляет 65 мкм.

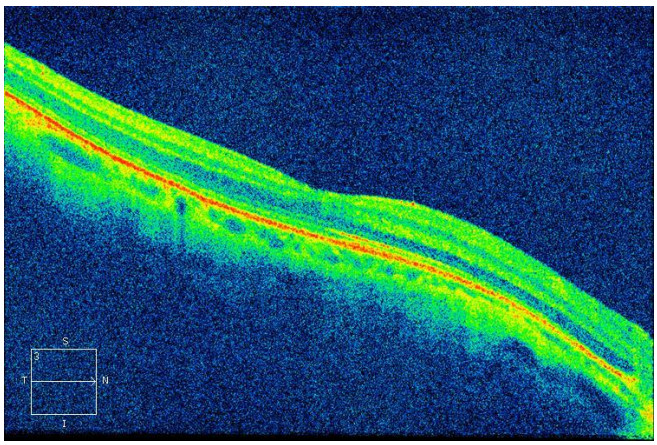

в - на 3 месяце после удаления СМ: Толщина сетчатки в макулярной области равна 265 мкм, отека нет. Фовеолярный контур сглажен. Эпиретинальная мембрана отсутствует. Отсутствуют дефекты в линии сочленения наружных и внутренних сегментов фоторецепторов. Линия слоя наружной пограничной мембраны без патологии. Толщина комплекса ганглионарных клеток и

внутреннего плексиформного слоя равна 85 мкм, что также соответствует норме. Остальные слои - без патологии. Толщина перипапиллярного слоя нервных волокон составляет 80 мкм, что выше после первого визита.

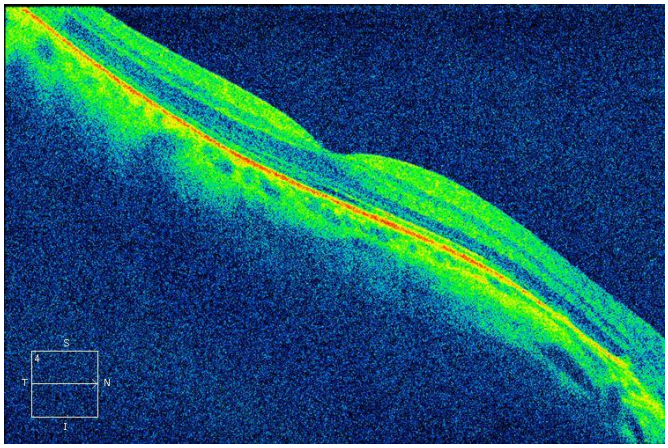

г - на 6 месяце после удаления СМ: Толщина сетчатки в макулярной области составляет 267 мкм, отека нет. Фовеолярный контур сглажен. Эпиретинальная мембрана отсутствует. Отсутствуют дефекты в линии сочленения наружных и внутренних сегментов фоторецепторов. Линия слоя наружной пограничной мембраны без патологии. Толщина комплекса ганглионарных клеток и внутреннего плексиформного слоя равна 85 мкм. Остальные слои - без патологии. Толщина перипапиллярного слоя нервных волокон равна 90 мкм.

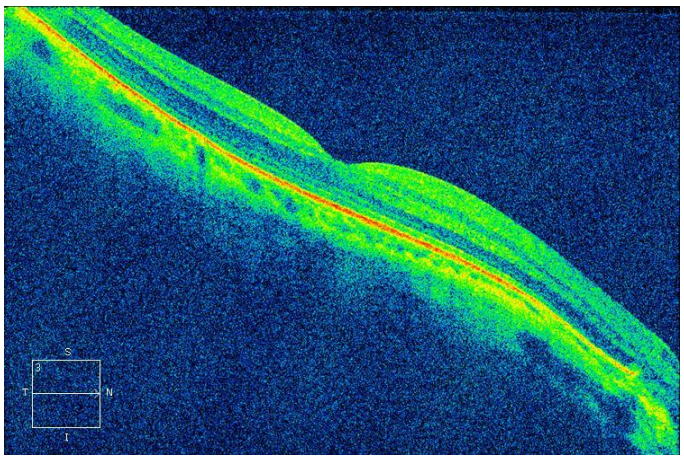

д - на 12 месяце после удаления СМ: Толщина сетчатки в макулярной области составляет 267 мкм, отека нет. Фовеолярный контур сглажен. Эпиретинальная мембрана отсутствует. Отсутствуют дефекты в линии сочленения наружных и внутренних сегментов фоторецепторов. Линия слоя наружной пограничной мембраны без патологии. Толщина комплекса ганглионарных клеток и

внутреннего плексиформного слоя равна 86 мкм. Остальные слои - без патологии. Толщина перипапиллярного слоя нервных волокон равна 90 мкм.

Рисунок 3.16 а-г. - ОКТ у пациентки Б. в динамике

На рисунках 3.17, а–б представлены снимки глазного дна пациента до и после операции. В предоперационном периоде была следующая картина глазного дна: плавающие глыбки пигмента в стекловидном теле («табачная пыль»), гигантский разрыв сетчатки соответствующий меридианам 11.30-2.30, с завернутым краем и отслойкой сетчатки в наружных отделах. Макулярная область также отслоена. После лечения (после удаления силиконового масла) видно, что край разрыва полностью блокирован тремя рядами пигментированных лазеркоагулятов, достигнуто полное анатомическое прилегание сетчатки, в макулярной области нет видимых изменений.

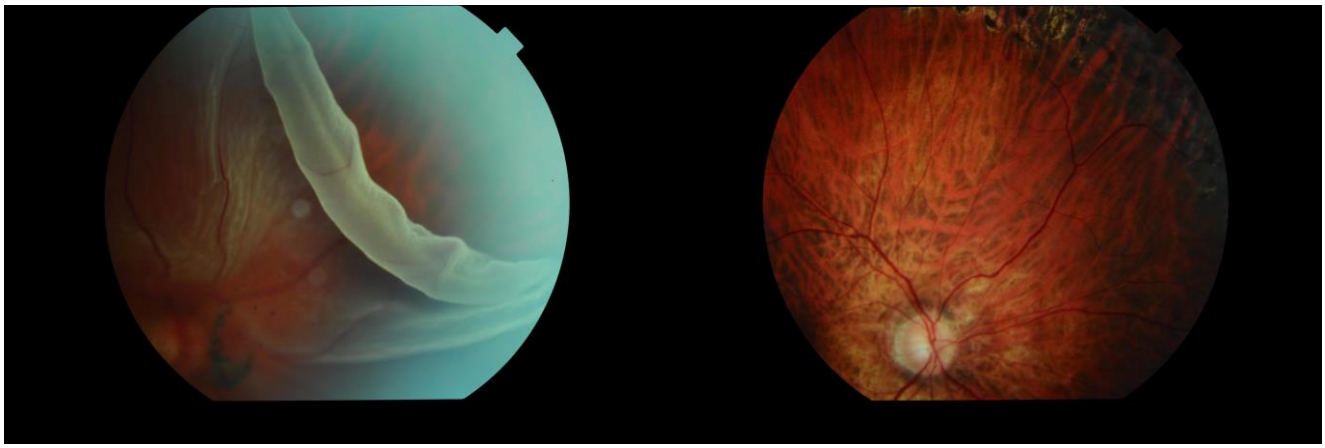

а – до операции **б – после операции (на 10 день после удаления СМ)**

Рисунок 3.17, а-б - Офтальмоскопическая картина в динамике пациента с РОС до и после витрэктомии с тампонадой СМ.

Кинический пример 3

(пациентка из группы III, с силиконовой тампонадой)

Пациентка К., 1965 г.р. (возраст на момент включения 48 полных лет), поступила в 13 глазное отделение 12.11.2013 с диагнозом: Правый глаз – Регматогенная субтотальная отслойка сетчатки с клапанным разрывом соответственно меридиану 6 часов. ПВР, стадия С. Осложненная катаракта.

При поступлении: Vis OD = 0,05 sph + 1.0 = 0.1 н/к. Vis OS =1.0; P_o OD = 11 мм рт. ст., P_o OS = 16 мм рт. ст. Длительность отслойки сетчатки – 20 дней. Макулярная область отслоена.

Было выполнено хирургическое лечение правого глаза: факоэмульсификация катаракты с имплантацией ИОЛ, субтотальная витрэктомия, эндолазеркоагуляция разрыва, тампонада витреальной полости силиконовым маслом (плотность - 5700). Планируемая послеоперационная рефракция - эмметропия. Было достигнуто полное анатомическое прилегание сетчатки. Послеоперационный период протекал без осложнений. Период силиконовой тампонады составил 3 месяца.

У пациентки наблюдалось стабильная ОЗ в течение всего срока наблюдения – исходно, на тампонаде, на 1 месяце и на 12 месяце наблюдения ОЗ составила 0,1. При измерении ВГД получены следующие результаты: исходно ВГД составило 11 мм рт.ст., на тампонаде- 20 мм рт.ст., через 1 месяц - 16 мм рт.ст., через 12 месяцев - 15 мм рт.ст.

При выполнении **ФАГ** (после удаления СМ) отмечались следующие особенности: Заполнение хориоидеи равномерное. Фоновая блокада флюоресценции по ходу верхне-височной аркады и нижне-височной (перераспределение пигмента). Артерии заполняются без задержек. Венозный возврат не нарушен. На периферии видные старые лазеркоагуляты (Рисунок 3.18).

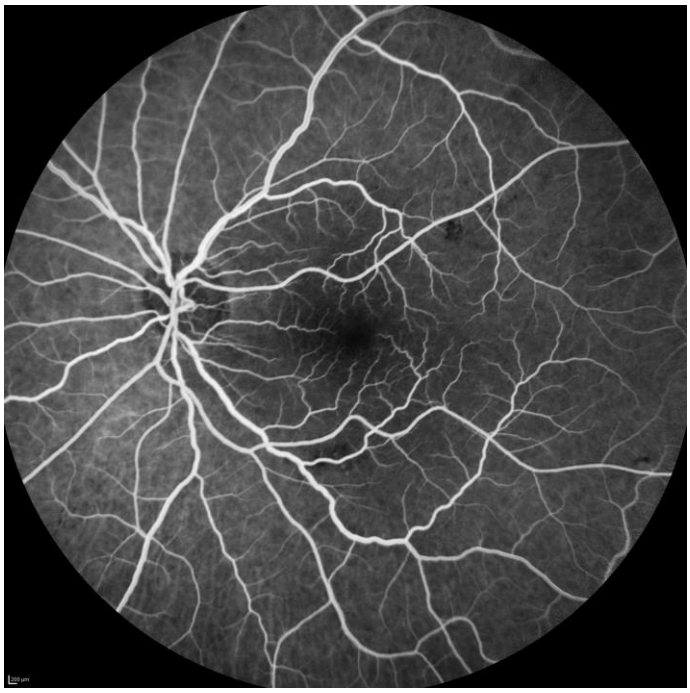

Рисунок 3.18 - ФАГ у пациентки К. после удаления СМ.

ОКТ выполнялась пациентке 3 раза - на тампонаде, через 1 и 12 месяцев после удаления СМ. Результаты ОКТ представлены в Таблица 3.36 и на Рисунке 3.19 а-в.

Таблица 3.36 - Результаты ОКТ у пациентки К.

Показатель/Месяц наблюдения	На тампонаде	1 месяц	12 месяц
Толщина макулярной области, мкм	116	178	265
ЭРМ	нет	есть	есть
GL+IPL, мкм	34	85	92
IS/OS	дефект	дефект	дефект
ELM	дефект	дефект	дефект
ПЭС	нет	нет	нет
Толщина перипапиллярного слоя нервных волокон (NFL), мкм	109	70	67

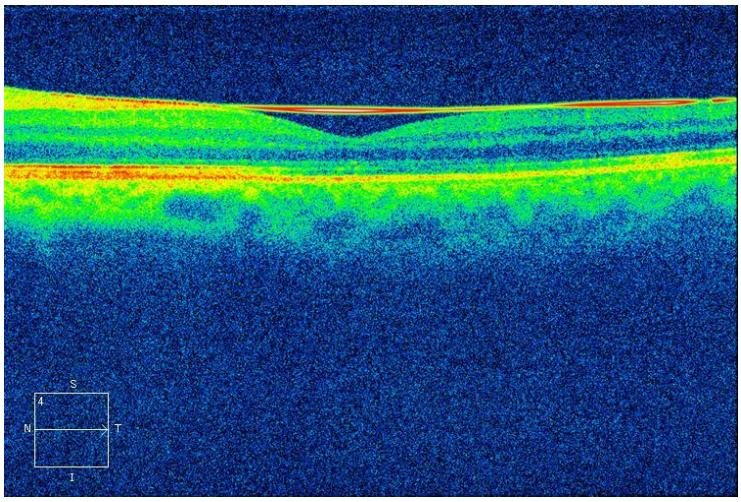

а - на тампонаде: Толщина сетчатки в макулярной области составляет 116 мкм, отека нет. Фовеолярный контур сглажен. Эпиретинальная мембрана четко не просматривается. Имеются дефекты в линии слоя наружной пограничной мембраны и линии сочленения наружных и внутренних сегментов фоторецепторов. Толщина комплекса ганглионарных клеток и внутреннего плексиформного слоя равна 34 мкм, что значительно ниже нормы. Остальные слои - без патологии. Толщина перипапиллярного слоя нервных волокон составляет 109 мкм.

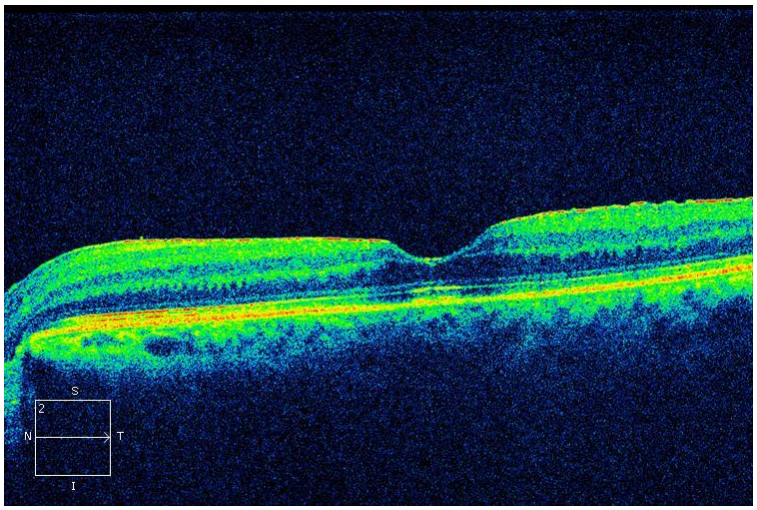

б – через 1 месяц после удаления СМ: Толщина сетчатки в макулярной области составляет 178 мкм, отека нет. Фовеолярный контур деформирован. Эпиретинальная мембрана присутствует, без тракционного действия. Имеются дкфекты в линии слоя наружной пограничной мембраны и линии сочленения наружных и внутренних сегментов фоторецепторов. Толщина комплекса

ганглионарных клеток и внутреннего плексиформного слоя равна 85 мкм, что соответствует норме. Остальные слои - без патологии. Толщина перипапиллярного слоя нервных волокон составляет 70 мкм.

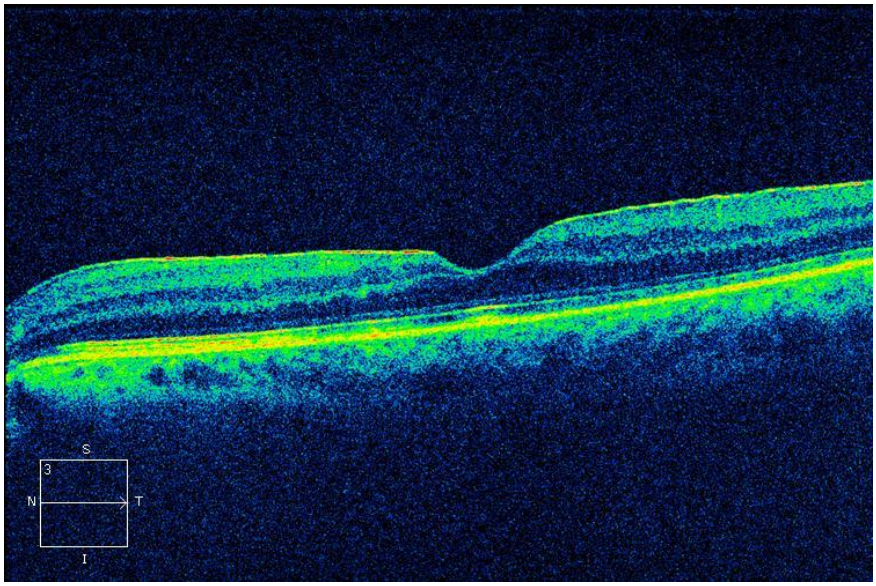

в – через 12 месяцев после удаления СМ: Толщина сетчатки в макулярной области составляет 265 мкм, отека нет. Фовеолярный контур деформирован. Эпиретинальная мембрана присутствует, без тракционного действия. Имеются дефекты в линии слоя наружной пограничной мембраны и линии сочленения наружных и внутренних сегментов фоторецепторов. Толщина комплекса ганглионарных клеток и внутреннего плексиформного слоя равна 92 мкм, что соответствует норме. Остальные слои - без патологии. Толщина перипапиллярного слоя нервных волокон составляет 67 мкм.

Рисунок 3.19 а -в. - ОКТ у пациентки К. в динамике

ЗАКЛЮЧЕНИЕ

В диагностике и лечении РОС в последние годы произошел существенный прогресс, вследствие чего значительно уменьшилось число осложнений и улучшились анатомические результаты хирургического лечения [84,166]. Несмотря на это, функциональный результат остается далеко не всегда удовлетворительным. Выявлено ряд факторов, влияющих на послеоперационную МКОЗ: дооперационные факторы - ОЗ, вовлеченность макулярной области, степень миопии, давность РОС, количество и размеры разрывов, стадия ПВР; и интраоперационные - техника выполнения витрэктомии, выбор тампонирующего агента [108, 146, 160, 193]. Однако постоянно продолжается поиск других причин низких зрительных функций, рассматриваются возможности прогнозирования послеоперационной остроты зрения, методов реабилитации пациентов после хирургии РОС.

Во время послеоперационного осмотра довольно трудно, а зачастую и невозможно, выявить патологические изменения в макулярной области при офтальмоскопии. Поэтому в настоящее время наиболее информативным неинвазивным методом детального изучения микроструктуры сетчатки в центральных отделах in vivo является ОКТ [196,203]. Другим исследованием, крайне важным для более детального понимания причин неудовлетворительного функционального исхода является ФАГ, которая позволяет изучить особенности ретинального и хориоидального кровотока [39, 77]. Однако встречаются лишь единичные работы по исследованию микроциркуляции с помощью ФАГ.

Применительно к существующим в настоящее время технологиям хирургического лечения РОС, следует отметить достаточно широкий арсенал используемых методов, в контексте первичного эндовитреального вмешательства широко применяется бимануальная витрэктомия [59, 146]. В то же время данные литературы указывают на практически отсутствие комплексной сравнительной оценки функциональных результатов хирургического лечения после стандартной трехпортовой витрэктомии и бимануальной хирургии, различающихся по времени

работы в витреальной полости. Кроме того, недостаточно исследованным аспектом является исследование клинической эффективности различных тампонад витреальной полости – ГВС и СМ.

Изложенные положения послужили основой для проведения настоящей работы, выполненной с целью повышения клинической эффективности лечения пациентов с РОС на основании исследования анатомо-морфологических, микроциркуляторных и функциональных показателей зрительной системы после выполнения субтотальной витрэктомии.

Исследование выполнялось на базе кафедры офтальмологии Федерального государственного бюджетного образовательного учреждения дополнительного профессионального образования «Институт повышения квалификации Федерального медико-биологического агентства», на базах 13-го офтальмологического отделения ГБУЗ «ГКБ №15 имени О.М. Филатова» департамента здравоохранения г. Москвы и ООО «Офтальмологический центр Коновалова» в период с 2011 по 2014 гг. Всего под наблюдением находилось 100 пациентов (100 глаз) с установленным диагнозом РОС. Критериями исключения пациентов из исследования явились наличие у пациента сахарного диабета, первичной глаукомы, патологической миопии, амблиопии, сопутствующей макулярной патологии в анамнезе и на парном глазу, а также ЭРМ в макулярной области с тракционным компонентом.

Все пациенты были прооперированы по следующим хирургическим технологиям: 70 человек – бимануально, 30 - по классической трехпортовой методике, у всех пациентов в результате хирургического вмешательства было достигнуто полное прилегание сетчатки, присутствовала псевдофакия с выполненным задним капсулорексисом а также отсутствовали интра- и послеоперационные осложнения.

Пациенты были разделены на три сопоставимые по полу, возрасту, исходной МКОЗ и сроку ОС группы по виду выполненного оперативного лечения: в группе I (n=34) субтотальная витрэктомия выполнялась бимануально, с

тампонадой ГВС (16% C2F6); в группе II (n=36) - также бимануально, с тампонадой СМ (вязкость 5700 сСТ); в группе III (n=30) - по классической трехпортовой методике, с тампонадой СМ (вязкость 5700 сСТ).

Всем пациентам было выполнено комплексное обследование, включающее сбор анамнеза и жалоб, стандартное офтальмологическое обследование, а также специальные методы исследования: ОКТ (на аппарате «Cirrus HD-OCT 4000», CARL ZEISS MEDITEC, США) и ФАГ (на аппарате «Heidelberg engineering HRA Spectralis»).

Продолжительность диспансерного наблюдения за пациентами составляла 12 месяцев. У пациентов группы I осмотры проводились через 1, 3, 6 и 12 месяцев после операции. У пациентов группы II – в те же сроки с дополнительным обследованием во время тампонады СМ. У пациентов группы III, помимо обследования во время тампонады СМ, также проводились осмотры через 1 и 12 месяцев после его удаления. Во всех случаях стандартное обследование дополнялось проведением ОКТ, исследование с помощью ФАГ проводилось через 1 месяц после операции в группе I, во время силиконовой тампонады и через 1 месяц после удаления силиконового масла – в группе II и III.

Статистическая обработка результатов исследования проводилась с использованием прикладной компьютерной программы Statistica 7.0 (StatSoft, Inc., США) на основе применения стандартных параметрических методов оценки среднего и дисперсии (M±σ), критериев Краскела-Уоллиса (в случае количественных показателей) и χ^2 (для частотных показателей), а также регрессионного и корреляционного анализов.

Результаты исследования динамики ОЗ через 12 месяцев после операции показали повышение показателя во всех обследованных группах (рисунок 1) - в группе I с 0,15±0,08 до 0,57±0,06 ($p<0,05$), в группе II - с 0,11±0,04 до 0,4±0,06 ($p<0,05$), в группе III - с 0,14±0,02 до 0,28±0,07 ($p>0,05$), что в целом сопоставимо с результатами ранее проведенных исследований [8, 62, 181].

Дальнейший анализ полученных результатов показал, что у пациентов с тампонадой СМ ОЗ ниже по сравнению с тампонадой ГВС, при этом взаимосвязь между ОЗ и видом тампонады статистически достоверна на 3-ем, 6-ом и 12-ом месяцах. В соответствии с данными литературы полученные в работе результаты могут быть объяснены объясняться как повышением ВГД, так и неблагоприятным воздействием СМ [24,42]. Наряду с этим, у пациентов без вовлеченности макулярной области отмечался более высокий уровень ОЗ как в I, так и особенно во II группах пациентов.

Результаты дальнейшего анализа свидетельствуют о статистически значимой взаимосвязи между ОЗ и давностью отслойки сетчатки в группах I и II, при этом в группе I выявлена достоверная отрицательная слабая корреляционная связь исходно, на 3-ем и 6-ом месяцах, а в группе II – достоверная отрицательная слабая корреляционная связь исходно, на 3-ем и 6-ом месяцах - умеренная. Наряду с этим, во всех группах выявлена четкая тенденция к более высокой ОЗ при меньшей длительности операции (среднее время операции составило в группах I и II 52,8±10,9 мин, в группе III – 114,3±23,9 мин; различие между группами I и II в сравнении с III статистически достоверно, $p<0,001$), поэтому время выполнения операции как фактор, потенциально влияющий на послеоперационную МКОЗ, также требует дальнейшего изучения на большей выборке пациентов.

Результаты оценки данных ОКТ показали, что изменения выявляются как во внутренних отделах сетчатки (ЭРМ, изменения в толщине слоя нервных волокон, ганглионарного слоя и внутреннего плексиформного слоя, кисты в наружном ядерном слое), так и в наружных отделах сетчатки (дефекты ELM, IS/OS). При этом было доказано, что достоверная связь с МКОЗ имеется только для дефектов в наружных отделах сетчатки, как в случае с тампонадой ГВС, так и с тампонадой СМ: в группе I на 12 месяце коэффициент регрессии для дефектов ELM составил 0,38 ($p=0,001$), для IS/OS 0,42 ($p<0,001$); в группе II - на 6 месяце 0,15 ($p=0,038$) и

0,19 (p=0,035), соответственно. Важно отметить, что достоверной связи между МКОЗ и ЭРМ без тракционного компонента выявлено не было.

Также с помощью ОКТ было показано более благоприятное влияние газовоздушной тампонады на морфологию макулярной области: дефекты ELM были выявлены достоверно чаще при тампонаде СМ на 6-ом (33,3% в группе II против 17,6% в группе I, p=0,018) и 12-ом месяцах (27,8% против 14,7%, p=0,034); отек - на 6-ом (33,3% против 8,8%, p=0,019), и 12-ом месяцах (27,8% против 11,8%, p=0,041), дефект IS/OS - на 3-ем (77,8% против 50,0%, p=0,024) и 12-ом месяцах (55,5% против 26,5%, p=0,017); а также более благоприятное влияние бимануальной техники эндовитреального вмешательства на морфологию макулярной области: дефекты ELM на 12 месяце обнаружены у 27,8% пациентов в группе II против 60% в группе III (p=0,012), ЭРМ на тампонаде выявлена у 11,1% в группе II против 20% в группе III (p=0,007), на 1 месяце после удаления СМ - в 27,8% и 43,3% случаев, соответственно (p=0,028).

Результаты исследования кровотока с помощью ФАГ не выявили каких-либо нарушений у пациентов с газовоздушной тампонадой. При этом были обнаружены серьезные нарушения у пациентов II и III групп, т.е. при тампонаде СМ. Это были участки гипофлюоресценции хориоидеи в раннюю хориоидальную фазу в проекции ДЗН и парапапиллярно, что может указывать на ишемическое повреждение зоны водораздела (в группе II - в 5,6% случаев на тампонаде СМ и в 2,8% случаев через 1 месяц после его удаления, в группе III - в 3,3% случаев через 1 месяц после удаления СМ); эмболы ретинальных сосудов (в 19,4%, 2,8% и 6,7% случаев, соответственно); наличие стойкой гиперфлюоресценции ДЗН в поздние фазы, что свидетельствует об ишемии преламинарного отдела головки зрительного нерва (в 16,7%, 8,3% и 6,7% случаев, соответственно); явления мультифокальной ишемической хориокапилляропатии (в 11,1%, 8,3% и 0% случаев, соответственно), которые могут быть отражением обструкции хориокапиллярного слоя. Показано статистически значимое различие (p<0,05) между группами пациентов I и II по наличию эмболов ретинальных сосудов и

гиперфлюоресценции ДЗН в позднюю фазу, причем обращает на себя вниманеи факт, что число данных нарушений уменьшается после удаления СМ в сравнении с данными во время тампонады.

Выявленные в настоящей работе с использованием ФАГ характерные нарушения кровообращения свидетельствуют о большей степени ретинальной и хориоидальной ишемии при тампонаде СМ.

В заключение следует подчеркнуть, что результаты проведенных нами исследований свидетельствуют о важной роли ОКТ и ФАГ в диагностике РОС как методов, позволяющих не только изучить морфологию макулярной области и особенности ретинального и хориоидального кровотока, но и оценить функциональный прогноз оперативного лечения, подобрать оптимальную схему послеоперационного ведения пациентов с РОС, что является несомненно важным с практической точки зрения. Кроме того, выявленное в работе более благоприятное воздействие газовоздушной тампонады (в сравнении с тампонадой СМ) на микроструктуру и кровообращение заднего отдела глаза, позволяют хирургу более осознанно подходить к выбору тампонирующего агента при возможности тампонады и ГВС, и СМ. Использование бимануальной техники также представляет собой практический интерес для витреоретинальных хирургов, так как помимо сокращения времени хирургического вмешательства, наблюдается более благоприятное влияние (в сравнении с классической трехпортовой техникой) на микроструктуру макулярной области, что может обеспечить лучший функциональный исход.

ВЫВОДЫ

1. Результаты исследования (на основе данных оптической когерентной томографии) особенностей макулярной области после витрэктомии по поводу регматогенной отслойки сетчатки свидетельствуют о статистически значимой взаимосвязи между величиной послеоперационной максимально корригируемой остроты зрения вдаль и двумя показателями - дефектами наружной пограничной мембраны, а также линии соединения наружных и внутренних сегментов фоторецепторов, что подтверждается выявленными коэффициентами регрессии ($К_р$) как при тампонаде газовоздушной смесью ($К_р$=0,38–0,42, $p<0,001$), так и при тампонаде силиконовым маслом ($К_р$=0,15-0,19, $p<0,05$).

2. Результаты сравнительной оценки данных флюоресцентной ангиографии у пациентов после витрэктомии по поводу регматогенной отслойки сетчатки свидетельствуют, что нарушения в системе кровообращения отмечаются только у пациентов с тампонадой силиконовым маслом (в отличии от применения газовоздушной смеси) и проявляются наличием участков гипофлюоресценции хориоидеи в ранние фазы в проекции диска зрительного нерва и парапапиллярно (ишемическое повреждение зоны водораздела) – у 5,6%;2,8%;3,3% пациентов, наличием эмболов ретинальных сосудов - в 19,4%; 2,8%;6,7% случаев, ишемической хориокапилляропатии (обструкция хориокапиллярного слоя) - в 11,1%; 8,3%; 0% случаев в группах пациентов с бимануальной тампонадой силиконовым маслом и через месяц после его удаления, а также группой пациентов после использования классической трехпортовой методики соответственно.

3. Сравнительный анализ изменений макулярной микроструктуры и кровообращения в заднем отделе глаза показал, что силиконовое масло оказывает более выраженное неблагоприятное воздействие на состояние сетчатки по сравнению с газовоздушной тампонадой, что подтверждается более высокой частотой возникновения через 12 месяцев после операции дефектов линии наружной пограничной мембраны (27,8% по сравнению с 14,7%, $p=0,034$), линии

соединения наружных и внутренних сегментов фоторецепторов (55,5% по сравнению с 26,5%, p=0,017), а также отеке макулярной области (27,8% по сравнению с 11,8%, p=0,041), задержкой кровотока в венозную фазу, наличием эмболов в ретинальных сосудах, стойкой гиперфлюоресценцией ДЗН в поздние фазы, наличием ишемической хориокапилляропатии (p<0,05)

4. Результаты сравнительной оценки отдаленных (12 месяцев) результатов лечения после использования классической трехпортовой и бимануальной технологий эндовитреального лечения регматогенной отслойкой сетчатки показали преимущества бимануального хирургического вмешательства, что подтверждается снижением частоты возникновения дефектов линии наружной пограничной мембраны (с 60% до 27,8%, p=0,012), эпиретинальной мембраны (при тампонаде с 20% до 11,1%, p=0,007; через месяц после удаления силиконового масла – с 43,3% до 27,8%, p=0,028), повышением максимально корригируемой остроты зрения вдаль (с 0,28±0,07 до 0,4±0,06, p=0,056), а также сокращением продолжительности оперативного вмешательства (с 114,3±23,9 мин до 52,8±10,9 мин, p<0,05).

ПРАКТИЧЕСКИЕ РЕКОМЕНДАЦИИ

1. После эндовитреального лечения пациентам с РОС необходимо выполнение ОКТ и ФАГ (ФАГ - только при отсутствии противопоказаний, преимущественно пациентам с тампонадой СМ) с целью оценки степени морфологических и микроциркуляторных нарушений сетчатки и хориоидеи, а также для подбора оптимальной схемы послеоперационного ведения и прогнозирования функционального результата операции.

2. Во время витрэктомии у пациентов с РОС (особенно с вовлечением макулярной области) при возможности тампонирования витреальной полости и ГВС, и СМ, предпочтение следует отдавать первой, в связи с выявленными ее преимуществами по морфологическим показателям в макулярной области и более благоприятным воздействием на кровообращение заднего отдела глаза.

3. При владении витреоретинальным хирургом обеими техниками витрэктомии предпочтение следует отдавать бимануальной методике в связи с меньшей продолжительностью операции и более благоприятными функциональными и морфологическими результатами.

СПИСОК СОКРАЩЕНИЙ

ELM - наружная пограничная мембрана

GL - ганглионарный слой

ILM - внутренняя пограничная мембрана

IPL - внутренний плексиформный слой

IS/OS - внутренние/наружные сегменты фоторецепторов

NFL - слой нервных волокон

ONLT - наружный зернистый слой

WZ - Watershedzone, зона водораздела

ВГД - внутриглазное давление

ВПМ - внутренняя пограничная мембрана

ГВС - газовоздушная смесь

ДЗН - диск зрительного нерва

ЗГМ - задняя гиалоидная мембрана

ЗКЦА - задние короткие цилиарные артерии

ЗЦА - задние цилиарные артерии

КМО - кистозный макулярный отек

КР - коэффициент регрессии

МКОЗ - максимальная корригированная острота зрения

ОЗ - острота зрения

ОКТ - оптическая когерентная томография

ОС - отслойка сетчатки

ПВР - пролиферативная витреоретинопатия

ПЭС - пигментный эпителий сетчатки

РОС - регматогенная отслойка сетчатки

СМ - силиконовое масло

СРЖ - субретинальная жидкость

СТ - стекловидное тело

ФАГ - флюоресцентная ангиография

ЦАС - центральная артерия сетчатки

ЭЛК - эндолазеркоагуляция

ЭРМ - эпиретинальная мембрана

СПИСОК ЛИТЕРАТУРЫ

1. Аветисов, С.Э. Офтальмология: Национальное руководство. / Под ред. С.Э. Аветисова, Е.А. Егорова, В.В. Мошетовой и др. // - М ГЭОТАР-Медиа - 2008 - 944 с.

2. Азнабаев, М.Т., Хирургия стекловидного тела при иабетической ретинопатии и тракционной отслойке сетчатки (обзор литературы) / М.Т. Азнабаев, О.В. Вавилова // Новое в офтальмологии, - 2003.- № 4.- С. 31-36.

3. Ахундова,Л.А. Современная микроинвазивная хирургия регматогенной отслойки сетчатки (обзор литературы) / Л.А. Ахундова // Офтальмология, - 2012.- 2 (9)-. УДК 617.73 5-007.281-089.

4. Вавилова, О.В. Регматогенная отслойка сетчатки и комплекс мер по улучшению исходов ее хирургического лечения / О.В. Вавилова // Автореф. дисс. … канд. мед. наук - Уфа - 2004. – С. 20.

5. Горшков,И.М. Бимануальная техника эндовитреальной хирургии 27-29G в лечении регматогенной отслойки сетчатки / И.М. Горшков. В.Д. Захаров , Н.С.Ходжаев и др. // Офтальмохирургия - 2012. - №2. - С. 6

6. Даниличев, В.Ф. Современная офтальмология: руководство 2 -е издание / В.Ф. Даниличев // Спб. Питер - 2009 - 688 с.: ил.- (серия "Спутник врача")

7. Ехнаиди, А.А. Оптимизированная технология интраокулярной коррекции при лечении пациентов с катарактой и витреоретинальной патологией / А.А. Ехнаиди // Автореф. дисс. … канд. мед. наук - Москва – 2006. - 25 с.

8. Зайка,В.А. Особенности изменений структурно-функционального состояния заднего полюса глаза после хирургического лечения отслойки сетчатки. / В.А. Зайка, А.П. Якимов // Редакция в 8/27/12

9. Ильницкий, В.В. Временное и постоянное эписклеральное пломбирование в хирургии отслойки сетчатки, ее профилактика / В.В. Ильницкий // Автореф. дис. . докт. мед. наук - Москва - 1995 - 40 с.

10. Ильницкий, В.В. Экстрасклеральное баллонирование в хирургии отслойки сетчатки / В.В. Ильницкий // Автореф. дис. . канд. мед. наук – Москва - 1991. -22 с.

11. Инструкция по применению ДЕНЗИРОН 68 (DENSIRON® 68), http://www.fluoron.de/?myID=18&sprache=ru

12. Казайкин, В. Н. Тампонада витреальной полости силиконовым маслом в комплексном лечении отслойки сетчатки / В,Н, Казайкин // Автореф. дисс. …докт. мед. наук – Москва – 2009 - 30с.

13. Крейссиг, И. Развитие хирургии отслойки сетчатки:как все начиналось, и что мы делаем сейчас / И. Крейссиг // часть I. РМЖ, Клиническая офтальмология - 2007 - №4 - С. 163-167.

14. Кузнецова, И.С. Прогнозирование и ранняя диагностика прогрессирования пролиферативной витреоретинопатии после успешного хирургического лечения регматогенной отслойки сетчатки / И.С. Кузнецова // Автореф. дисс. … канд. мед. наук - Москва – 2012 - 25 с.

15. Лаврова, Н.Е. Отдаленные результаты временного баллонного пломбирования склеры при отслойке сетчатки / Н.Е. Лаврова // Автореф. дисс. … канд. мед. Наук – Москва – 2006 - 21 с.

16. Либман, Е.С. Слепота, слабовидение и инвалидность по зрению в Российской Федерации. Ликвидация устранимой слепоты / Е.С. Либман, Е.В. Шахова // Всемирная инициатива ВОЗ // Матер. Рос. межрегион. Симпозиума – Уфа – 2003 - С. 38–42.

17. Либман, Е.С. Состояние и динамика слепоты и инвалидности вследствие патологии органа зрения в России / Е.С. Либман, Е.В. Шахова // Тез. докл. VII съезда офтальмологов России - М. – 2000 - Ч.2. С. 209–215.

18. Нероев, В.В., Анализ данных флюоресцентной ангиографии у пациентов после хирургии регматогенной отслойки сетчатки / В.В. Нероев, О.В. Зайцева, И.С. Кузнецова // Катарактальная и рефракционная хирургия – 2012. – Том 12 - № 3 – С. 35-39.

19. Сосновский, С.В. Обоснование и разработка системы количественной оценки тяжести пролиферативной витреоретинопатии. / С.В. Сосновский, Э.В. Бойко, Н.Н. Харитонова // Офтальмохирургия -2009 - №4 - Витреоретинальная патология.

20. Тахчиди, Х.П., Обоснование раннего удаления силиконового масла при лечении тяжелых отслоек сетчатки различного генеза / Х.П. Тахчиди, С.А. Метаев, Н.Я.Глинчук и др. // Вестник Оренбургского государственного университета - № S – 2004 - С. 60-64.

21. Толстик, С.И. Особенности и прогнозирование восстановления зрительных функций после эписклеральной хирургии отслойки сетчатки / С.И. Толстик // Автореф. дисс. ... канд. мед.наук – Москва – 2012 - 25С

22. Федеральный закон "О социальной защите инвалидов в российской федерации" N 181-ФЗ от 24 ноября 1995 года .

23. Хайман, Х. Атлас по ангиографии глазного дна. Под общей редакцией Ю.С.Астахова, А.Б.Лисочкиной / Х. Хайман, У. Кельнер, М. Фёрстер // - Москва - «МЕДпрессинформ» - 2008.

24. Хорошилова-Маслова, И.П. Морфогенез осложнений после длительного пребываниясиликонового масла в полости глаза (клинико-гистопатологическое исследование) / И.П. Хорошилова-Маслова, М.К. Набиева, Н.Л. Лепарская // Вестник Офтальмологии - №4- 2012, С. 57-61.

25. Худяков, А.Ю К вопросу о применении витрэктомии в лечении неосложненной регматогенной отслойки сетчатки. / А.Ю. Худяков, А.В. Жигулин // Современные технологии лечения витреоретинальной патологии - 2010.

26. Шкворченко Д.О. Лечение свежей регматогенной отслойки сетчатки с использованием техники

микроинвазивнойоднопортовойвитрэктомии.
/ Д.О. Шкворченко, С.А. Какунина, Е.В. Белоусова и др. // Практическая медицина - 04 (59) - том 2 - 2012 - С. 151-153.

27. Якимов, А.П. Динамика структурно-функциональных изменений заднего отрезка глаза после хирургического лечения регматогенной отслойки сетчатки. / А.П. Якимов, В.А. Зайка, А.Г. Щуко и др. // Офтальмохирургия - № 2 - 2013 - Витреоретинальная хирургия - С. 42.

28. Abrams, GW. Vitrectomy with silicone oil or long acting gas in eyes with severe proliferative vitreoretinopathy: results of additional and long-term follow-up. / GW. Abrams, SP Azen, BW McCuen et al. // Silicone Study report 11. Arch Ophthalmol – 1997 -115:335–44.

29. `Akkoyun, I. Optical coherence tomography: anatomic and functional outcome after scleral buckling surgery in macula off rhegmatogenous retinal detachment / I. Akkoyun, G. Yilmaz // - 2013 - Aug;230(8):814-9. doi: 10.1055/s-0032-1328422. Epub 2013 May 13.

30. Alam, S. Clinical application of rapid serial fourier-domain optical coherence tomography for macular imaging / S. Alam, R.J. Zawadzki, S. Choi S et al. // II Ophtalmology – 2006 - v.113, p.1425-1431.

31. Anoyo, J.G. Photoreceptor apoptosis in human retinal detachment / J.G. Anoyo, L. Yang, D. Bula et al. // Am. J. Ophthalmol. – 2005 - v.l39, p.605-610.

32. Arruga, MH. Le cerclage equatorial pour traiter le decollement retinien. / MH Arruga // Bull Soc Franc Ophtal -1958 -71 – p.571–580

33. Bae, SH. Comparative Analysis Of Macular Microstructure By Spectral-Domain Optical Coherence Tomography Before And After Silicone Oil Removal. / SH. Bae, JS. Hwang , HG. Yu // Retina - 32:1874–1883, 2012

34. Barca, F Silicone oil: different physical proprieties and clinical applications. / F. Barca, T. Caporossi, S. Rizzo // Biomed Res Int. - 2014;502143. doi: 10.1155/2014/502143. Epub 2014 Jun 11.

35. Barr, CC. Silicone Study Group: Postoperative intraocular pressure abnormalities in the Silicone Study / CC. Barr, MY. Lai, JS. Lean et al. // (Silicone Study Report #4). Ophthalmology -1993 - 100: 1629-1635.

36. Baseer, U. Ahmad, St. Louis Trends & Approaches to Repairing Detachment Review of Ophthalmology / Baseer, U. Ahmad, G. Shah, K.Blinder, Online 4/5/2013

37. Benson, S.E. Optical coherence tomography analysis of the macula after scleral buckle surgery for retinal detachment / S.E. Benson, P.G. Schlottmann, C. Bunce et al. // Ophthalmology.- 2007.- Vol. 114.- № 1.- P. 108-112.

38. Benson, S.E. Optical coherence tomography analysis of the macula after vitrectomy surgery for retinal detachment / S.E. Benson, P.G. Schlottmann, C. Bunce et al. // Ophthalmology.- 2006.- Vol. 113.- № 7.- P. 1179-1183.

39. Bonnet, M. Macular changes and fluorescein angiographic findings after repair of proliferative vitreoretinopathy / M. Bonnet // Retina – 1994-14:404-410.

40. Bourla, DH. Outcomes and complications of rhegmatogenous retinal detachment repair with selective sutureless 25-gauge pars plana vitrectomy / DH. Bourla, E. Bor, R. Axer-Siegel R et al. // - 2010 - Apr;149(4):630-634.e1. doi: 10.1016/j.ajo.2009.11.003. Epub 2010 Feb 6.],

41. Brazitikos, PD. Primary pars plana vitrectomy versus scleral buckle surgery for the treatment of pseudophakic retinal detachment: a randomized clinical trial / PD. Brazitikos, et al. // Retina -2005 - 25:957-64.

42. Budde, M. Silicone oil-associated optic nerve degeneration / M. Budde, C. Cursiefen, LM. Holbach et al. // - 2001- Mar-131(3):392-4.

43. Burton, TC. Recovery of visual acuity after retinal detachment involving the macula / TC. Burton // Trans Am OphthalmolSoc – 1982 - 80: 475

44. Campochiaro PA, The pathogenesis of proliferative vitreoretinopathy / P.A. Campochiaro. In: Ryan, SJ, ed. Retina, Elsevier Mosby; Philadelphia, PA; 2006:2235–2240.

45. Cavallini, GM. Visual recovery after scleral buckling for macula off retinal detachments: an optical coherence tomography study / GM. Cavallini, C. Masini, V. Volante et al. // - 2007- Sep-Oct;17(5):790-6.

46. Cazabon, S. Heavy silicone oil: a "novel" intraocular tamponade agent / S. Cazabon, RJ. Hillier, D. Wong // - 2011- Jun-88(6):772-5. doi: 10.1097/OPX.0b013e318216d345.

47. Chao, WJ. et al. Clinical analysis of intraocular pressure elevation following vitreoretinal surgery / WJ. Chao, SB. Liu, RP DaiRP et al. // - 2009 - Feb 10;89(5):318-20.

48. Charles, S. Illumination and phototoxicity issues in vitreoretinal surgery. / S. Charles // Retina – 2008-28(1):1–4.

49. Chen, S. Application of confocal scanning laser Doppler retinal flowmetry in the measurement of fundus blood flow parameters after retinal detachment surgery / S. Chen, M. Han, L. Zhang et al. // - 2002 -Mar;38(3):140-3.

50. Choudhary, MM. Removal of silicone oil: prognostic factors and incidence of retinal redetachment / MM. Choudhary, MM. Choudhary, MU. Saeed et al. // Retina – 2012- Nov-Dec;32(10):2034-8. doi: 10.1097/IAE.0b013e3182562045.

51. Codenotti, M. Influence of intraocular tamponade on unintentional retinal displacement after vitrectomy for rhegmatogenous retinal detachment / M. Codenotti, G. Fogliato, L. Iuliano et al. // - 2013- Feb;33(2):349-55. doi: 10.1097/IAE.0b013e318263d180.

52. Cox, M. S. “Macular pucker after successful surgery for proliferative vitreoretinopathy: silicone study report 8,” / M.S. Cox, S.P. Azen, C.C. Barr C. C. et al. // Ophthalmology -1995 - vol. 102, no. 12, pp. 1884–1891.

53. Custodis, E. Bedeutet die Plombenaufnahung auf die Sklera einen Fortschritt in der operativen Behandlung der Netzhautablosung? / E. Custodis // Berichte der Deutschen Ophthalmologischen Gesellschaft -1953- 58:102–105.

54. Dehghani, A. The comparison of retinal blood flow after scleral buckling surgery with or without encircling procedure / A. Dehghani, H. Razmjoo, F. Fazel // Res Med Sci. Mar – 2013- 18(3): 222–224.

55. Delolme, MP. Anatomical and functional macular changes after rhegmatogenous retinal detachment with macula off / MP. Delolme, B. Dugas, F. Nicot et al. // - 2012 - Jan;153(1):128-36. doi: 10.1016/j.ajo.2011.06.010. Epub 2011 Sep 19.

56. Drexler, W. Enhanced visualization of macular pathology with the use of ultrahigh-resolution optical coherence tomography / W. Drexler, H.Sattmann, B. Hern1ann et al. // Arch. Ophthalmol. – 2003- v.l 21, p.695-706.

57. Duker, JS. The International Vitreomacular Traction Study Group classification of vitreomacular adhesion, traction, and macular hole / JS. Duker, PK. Kaiser, S. Binder S et al. // Ophthalmology – 2013- Dec;120(12):2611-9. doi: 10.1016/j.ophtha.2013.07.042. Epub 2013 Sep 17.

58. Eckardt, C. 27-Gauge Twinlight chandelier illumination system for bimanual transconjunctival vitrectomy / C. Eckardt, T. Eckert, U. Eckardt // Retina – 2008 -28:518–519.

59. Eckardt, C. Twin lights: a new chandelier illumination for bimanual surgery / C. Eckardt // Retina – 2003 -23:893–894.

60. Engelmann, K. Heavy silicone oil endotamponade-
a useful alternative to conventional endotamponade / K. Engelmann, KA. Becker // - 2009- Sep;226(9):699-704. doi: 10.1055/s-0028-1109636. Epub 2009 Sep 11.

61. Falkner C. I, Binder S., Kruger A.. Outcome after silicone oil removal / C.I. Falkner, S. Binder, A. Kruger // Br J Ophthalmol -2001-85:1324–1327.

62. Figueroa, MS. PACORES Study Group. Anatomic and visual outcomes of 23-G vitrectomy without scleral buckling for primary rhegmatogenous retinal detachment / MS. Figueroa, I. Contreras, S. Noval // - 2013 - May-Jun;23(3):417-22. doi: 10.5301/ejo.5000234. Epub 2013 Mar 6.

63. Garg, SJ. Diabetic Retinopathy: Retinal Disorders: Merck Manual Home Health Handbook" /SJ. Garg // March -2013- http://www.merckmanuals.com/home/eye_disorders/retinal_disorders/diabetic_retinopathy.html

64. Gariano, R. F. "Evaluation and management of suspected retinal detachment" / R.F. Gariano, C.H. Kim // American family physician – 2004- 69 (7): 1691–1698. PMID 15086041.

65. Gass, DM. Outer retinal ischemic infarction: a newly recognized complication of cataract extraction and closed vitrectomy / DM. Gass, R. Parrish // Ophthalmology -1982- 89:1467-l471.

66. Gaudric, A. Choroidal ischemia / A. Gaudric, G. Coscas, AC. Bird // Am J Ophthalmol.- 1982- Oct-94(4):489-98.

67. Gerstenblith, AT. The Wills Eye Manual: Office and Emergency Room Diagnosis and Treatment of Eye Disease (International Ed) / AT. Gerstenblith, MP. Rabinowitz, BI. Barahimi et al. // Lippincott, Williams and Wilkins - 2012.

68. Gharbiya, M. Correlation between spectral-domain optical coherence tomography findings and visual outcome after primaty rhegmatogenous retinal detachment repair / M. Gharbiya // Retina – 2012- v.32, p.43-53

69. Gonin J. Le traitement operatoire du decollement retinien / J. Gonin // Conference aux journees medicales de Bruxelles. Bruxelles–Medical – 1930-23:No 17.

70. Hagimura, N. Optical coherence tomography of the neurosensory retina in rhegmatogenous retinal detachment / N. Hagimura, K. Suto, T. Iida et al. // - 2000 -Feb;129(2):186-90.

71. Hajari, JN. A nationwide study on the incidence of rhegmatogenous retinal detachment in denmark, with emphasis on the risk of the fellow eye / JN. Hajari, SS. Bjerrum, U.Christensen et al. // - 2014- Aug;34(8):1658-65. doi: 10.1097/IAE.0000000000000104.

72. Hajari, JN. Progression of foveola-on rhegmatogenous retinal detachment / JN. Hajari, A.Kyhnel, J.Bech-Azeddine et al. // - 2014- Jun 24. pii: bjophthalmol-2014-305157. doi: 10.1136/bjophthalmol-2014-305157.

73. Hammer, M. Complex retinal detachment treated with silicone oil or sulfur hexaflluoride gas: a randomized clinical trial / M. Hammer, CE. Margo, WS. Grizzard // Ophthalmic Surg Lasers – 1997-28:926–31.

74. Hangai, M. Three- dimensional imaging of macular holes with high-speed optical coherence tomography / M.Hangai, Y. Ojima, N. Gotoh et al. // Ophthalmology – 2007- v. l14, p.763-773.].

75. Hassan, TS. The effect of duration of macular detachment on results after the scleral buckle repair of primary, macula-off retinaldetachments / TS. Xassan, R. Sarrafizadeh, AJ. Ruby et al. // - 2002 - Jan;109(1):146-52.

76. Hayreh, SS. Posterior Ciliary Artery Circulation in Health and Disease / SS. Hayren //The Weisenfeld Lecture Investigative Ophthalmology & Visual Science, March -2004- Vol. 45, No. 3

77. Hayreh, SS. Nonarteritic anterior ischemic optic neuropathy: natural history of visual outcome / SS. Hayreh, MB. Zimmerman // Ophthalmology. Feb -2008-115(2):298-305 e292.

78. Hayreh, SS. Management of non-arteritic anterio rischemic optic neuropathy / SS. Hayreh // - 2009- Dec; 247(12):1595-600.

79. Hayreh, SS. Posterior Ciliary Artery Circulation in health and Disease / SS. Hayreh // The Weienfeld Lecture. IOVS, March -2004- Vol. 45,No. 3

80. Hayreh, SS. Acute occlusive disorders of the choroidal vasculature / SS. Hayreh // lntOphthalmol -1983- 6: 139-148.

81. Hayreh, SS. Choroidal ischemia / SS. Hayreh // Retina- 1982- 2:191-2.

82. Hayreh, SS. Eye (1990) 4, 273-289 In vivo Choroidal Circulation and its Watershed Zones Eye / SS. Hayreh // -1990- 4, 273-289

83. Heimann, H. Scleral buckling versus primary vitrectomy in rhegmatogenous retinal detachment: A prospective randomized multicenter clinical study / H. Heimann et al. // Ophthalmology -2007-114:2142-54.

84. Heimann, H. Primary vitrectomy for rhegmatogenous retinal detachment: an analysis of 512 cases / H. Heimann, X.Zou, C. Jandeck et al. // Graefes Arch. Clin. Exp. Ophthalmol- 2006. - Vol. 244, № 1. - P. 69-78.

85. Henderer, JD1. Elevated intraocular pressure and hypotony following silicone oil retinal tamponade for complex retinal detachment: incidence and risk factors / JD1. Henderer, DL. Budenz , HW Jr Flynn et al/ // - 1999-Feb;117(2):189-95.

86. Huang, C. Scleral buckling versus vitrectomy for macula off rhegmatogenous retinal detachment as accessed with spectral-domain optical coherence tomography: a retrospective observational case series / C. Huang, T. Fu, T .Zhang et al. // - 2013- Apr 15;13:12. doi: 10.1186/1471-2415-13-12.

87. Hussain, RN. Densiron 68 as an intraocular tamponade for complex inferior retinal detachments / RN. Hussain, S. Banerjee // - 2011-5:603-7. doi: 10.2147/OPTH.S17753. Epub 2011 May 15.

88. Hyams, SW. "Myopia-aphakia. I. Prevalence of retinal detachment" / SW. Hyams, M. Bialik, E. Neumann // The British journal of ophthalmology, - 1975- 59 (9): 480–2.doi:10.1136/bjo.59.9.480. PMC 1042658. PMID 1203233.

89. Ivanisević, M. "Epidemiological study of nontraumatic phakic rhegmatogenous retinal detachment" / M. Ivanisević, L. Bojić, D. Eterović // Ophthalmic Res. -2000-32 (5): 237–9.

90. Jamil, MH. Characteristics and pattern of rhegmatogenous retinal detachment in Pakistan / MH. Jamil, N. Farooq, MT. Khan et al/ // - 2012-Aug;22(8):501-4. doi: 08.2012/JCPSP.501504.

91. Joe, SG. Structural recovery of the detached macula after retinal detachment repair as assessed by optical coherence tomography / SG. Joe, YJ Kim, JB. Chae et al. // - 2013- Jun;27(3):178-85. doi: 10.3341/kjo.2013.27.3.178. Epub 2013 May 7.

92. Jonas, JB. Retinal redetachment after removal of intraocular silicone oil tamponade / JB. Jonas, HL.Knorr, RM. Rank et al. // - 2001-Oct;85(10):1203-7.

93. Joussen, A.M. On behalf of the HSO –Study Group. Heavy silicone oil versus standard silicone oil in as vitreous tamponade in inferior PVR (HSO Study): interim analysis / A.M. Joussen, Rizzo Stanislao, Kirchhof Bernd et al. // Acta Ophthalmol- 2011- 89: e483–e489

94. Joussen, AM. Heavy tamponades background and future perspectives Klin Monbl Augenheilkd / AM. Joussen, W. Kugler, C. Lingenfelder // - 2009- Sep;226(9):693-8. doi: 10.1055/s-0028-1109696. Epub 2009 Sep 11.

95. Joussen, M. The concept of heavy tamponades—chances and limitations / M. Joussen, D. Wong // ” Graefe’s Archive for Clinical and Experimental Ophthalmology, vol. 246, no. 9, pp. 1217–1224 - 2008.

96. Karel, I. Fluorescence angiography in retinal detachment / I. Karel, M. Peleska, D. Malecjva // - 1978- Oct;173(4):495-500.

97. Khanzada, MA. Impact of Duration of Macula off Rhegmatogenous Retinal Detachment on Visual Outcome / MA. Khanzada, S. WahabS, LD. Hargun // - 2014- May;30(3):525-9.

98. Kim, JD. Effect of symptom duration on outcomes following vitrectomy repair of primary macula-off retinal detachments / JD. Kim, HH.Pham, MM. Lai et al. // - 2013- Oct;33(9):1931-7. doi: 10.1097/IAE.0b013e3182877a27.

99. Kim, SW.Risk factors for the development of transient hypotony after silicone oil removal / SW. Kim, J.Oh, KS. Yang et al. // Retina. 2010 Sep;30(8):1228-36.

100. Kirchhof, B. Advantages and disadvantages of heavy silicone oil / B. Kirchhof // Ophthalmologe. -2010- Jun;107(6):566, 568-70. doi: 10.1007/s00347-010-2215-7.

101. Kirchhof, B. Strategies to influence PVR development II Graefe's Arch / B. Kirchhof // Clin. Exp. Ophthalmol.- 2004- v.242, p.699-703.

102. Kiss, C. G “Anatomy and function of the macula after surgery for retinal detachment complicated by proliferative vitreoretinopathy” / C.G. Kiss, S.Richter-MËuksch, S. Sacu et al. // American Journal of Ophthalmology -2007- vol. 144, no. 6, pp. 872.e1–877.e1,.

103. Kocak, I. Comparison of Densiron 68 and 1 000 cSt silicone oil inthe management of rhegmatogenous retinal detachment ith inferior breaks / I. Kocak, H. Koc // - 2013-6(1):81-4. doi: 10.3980/j.issn.2222-3959.2013.01.17. Epub 2013 Feb 18.

104. Koch, FHJ A multiport illumination system for panoramic bi-manual vitreous surgery / FHJ. Koch, D. Pawlowski, M. Spitznas // Am J Ophthalmol -1991-116:489–496.

105. Koizumi, H. Three-dimensional evaluation of vitreomacular traction and epiretinal membrane using spectral-domain optical coherence tomography / H. Koizumi, RF.Spaide, YL.Fisher et al. // - 2008- Mar;145(3):509-517. doi: 10.1016/j.ajo.2007.10.014.

106. Kon, C.H. Risk factors for proliferative vitreoretinopathy after primary vitrectomy: a prospective study / C.H. Kon, R.H.Y. Asaria, N.L. Occleston // II Br. J. Ophthalmol. – 2000- v.84, p.506-511.

107. Konidaris, V. Optical coherence tomography-guided classification of epiretinal membranes /V. Konidaris, S. Androudi, A. Alexandridis et al. // - 2014- Jul 20. [Epub ahead of print]

108. Kwon, O.W. Retinal detachment and proliferative vitreoretinopathy / O.W. Kwon, Mi In Roh , Ji Hun Song // Chapter 21. Retinal Pharmacotherapy, Elsevier Health Sciences- 2010- p.408

109. Lai, MM. Anatomic and visual outcomes in early versus late macula-on primary retinal detachment repair / MM. Lai, N. Khan, ED. Weichel et al. // - 2011- Jan;31(1):93-8. doi: 10.1097/IAE.0b013e3181de55f0.

110. Lai, W. W. Simultaneous spectral domain OCT and fundus autofluorescence imaging of the macula and microperimetric correspondence after successful repair of rhegmatogenous retinal detachment / W.W. Lai, G.Y. Leung, C.W. Chan et al. // I I Br. J. Ophthalmol.- 2010- v.94, p.311- 318.

111. Larkin, G.L. Retinal Detachment / G.L. Larkin // eMedicine – April - 2008- www.emedicine.com/emerg/topic504.htm

112. Lean, JS. Silicone Study Group: Vitrectomy with silicone oil or sulfur hexafluoride gas in eyes with severe proliferative vitreoretinopathy. Results of a randomized clinical trial (Silicone Study Report #1) / JS. Lean, DC. Boone, SP. Azen et al. // Arch Ophthalmol -1992 - 110: 770-779.

113. Lecleire-Collet, A. Predictive visual outcome after macula off retinal detachment surgery using optical coherence tomography / A. Lecleire-Collet, M. Muraine, JF. Menard et al. // Retina.-2005- Jan;25(1):44-53.

114. Levasseur, S.D. High-density silicone oil Densiron-68 as an intraocular tamponade for primary inferior retinal detachments / S.D. Levasseur, S. Schendel, R.W. Machuck et al. // Retina.- 2013;33(3):627-633.

115. Li X; Beijing Rhegmatogenous Retinal Detachment Study Group. Incidence and epidemiological characteristics of rhegmatogenous retinal detachment in Beijing / X. Li // China.Ophthalmology- 2003- 110 (12): 2413–7. doi:10.1016/S0161-6420(03)00867-4.PMID 14644727

116. Lin, T. Management of Primary Rhegmatogenous RD Review of Ophthalmology Online / T. Lin, F. William, Mieler // -7-15-2008.

117. Lincoff, H. Changing patterns in the surgery for retinal detachment: 1929 to 2000 / H. Lincoff, I. Kreissig // Klin Monatsbl Augenheilkd -2000- 216: 352–359.

118. Liu, F. Visual recovery after scleral buckling surgery in macula-off rhegmatoge-nous retinal detachment / F. Liu, C.H. Meyer, S. Mennel et al. // Ophthalmologica- 2006. - Vol. 220, № 3. - P. 174-80.

119. Lois, N. Pseudophakic retinal detachment / N. Lois, D. Wong // Surv. Ophthalmol . – 2003. – V. 48. – P.467–487

120. Machemer, R. Vitrectomy: a pars plana approach. / R. Machemer, H. Buettner, EWD. Norton et al. // Trans Am Acad Ophthalmol -1971-75:813–820

121. Machemer, R. An updated classification of retinal detachment with proliferative vitreoretinopathy / R. Machemer, T.M. Aaberg, H.M. Freeman et al. // Am. J. Ophthalmol.– 1991.– Vol. 112.– No. 2.– P. 159-165

122. Mansouri, A. Recurrent retinal detachment: Does initial treatment matter? / A. Mansouri, A. Almony , G.K. Shah et al. // Br J Ophthalmol-2010-94:1344-7.

123. Martrınez-Sanz, F. Surgical solution to vitreous floaters visual problem / F. Martrınez-Sanz, J.I. Velarde, P. Casuso et al. // Archivos de la Sociedad Espa˜nola de Oftalmologrıa – 2009- vol. 84, no. 5, pp. 259–262.

124. Maruko, I. Morphologic changes in the outer layer of the detached retina in rhegmatogenous retinal detachment and central serous chorioretinopathy / I. Maruko, T. Iida, T. Sekiryu et al. // - 2009- Mar;147(3):489-494.e1.

125. Matić, S1. Influence of silicone oil tamponade after vitrectomy on intraocular pressure / S1. Matić, S.P. Suić, D. Biuk et al. // - 2013- Apr;37 Suppl 1:227-35.

126. Matlach, J. Inner and outer central retinal findings after surgery for rhegmatogenous retinal detachment using different spectral-domain optical coherence tomography devices / J. Matlach, B. Pflüger, J. Hain et al. // Graefes Arch Clin Exp Ophthalmol.-2014- Jul 17.

127. Matsui,A. Preoperative and postoperative optical coherence tomograp hy findings in patients with rhegmatogenous retinaldetachment involving the macu lar region / A. Matsui, H. Toshida, R. Honda et al. // - 2013- Sep 11;2013:426867. doi: 10.1155/2013/426867. eCollection 2013.

128. McCannel, CA. Illumination considerations for vitreous surgery / CA. McCannel // In: Vitreoretinal Surgery. Saxena S, Meyer CH, Ohji M, Akduma L, eds. London: Jaypee Brothers; 2012.

129. McCannel, CA. Optimal Illumination Key to Safe, Effective Surgery / CA. McCannel // Retina Today September 2013, P. 76-78

130. McPherson, A.R. Visual acuity after surgery for retinal detachment with macular involvement / A.R. McPherson, R.E. O'Malley, R.W. Butner et al. // Ann. Ophthalmol.-1982. - Vol. 14, № 7. - P. 639T645.

131. Miki, D. Comparison of scleral buckling and vitrectomy for retinal detachment resulting from flap tears in superior quadrants / D. Miki et al. // Jpn J Ophthalmol 2001;45(2):187-91. 13. Mansouri A, et al. Recurrent retinal detachment: Does initial treatment matter? Br J Ophthalmol 2010;94:1344-7.

132. Miller, JJ. Current options for RD repair: CLINICIANS' CORNER, American Academy of ophthalmology / JJ. Miller, N. Samiy // http://one.aao.org/focalpointssnippetdetail.aspx?id=ae2774fc-fca7-48c1-8186-d0855b2f9ba6

133. Miniham, M. Primary rhegmatogenous retinal detachment / M. Miniham, V. Tanner, T.H. Williamson // 20 years of change Br. J. Ophthalmol., - 2001- v.85, p.546-548.

134. Mirza, RG. Optical coherence tomography use in evaluation of the vitreoretinal interface: a review / RG. Mirza, MW. Johnson, LM . Jampol // - 2007- Jul-Aug;52(4):397-421.

135. Mitry, D. The epidemiology and socioeconomic associations of retinal detachment in Invest / D. Mitry, DG. Charteris, D. Yorston, DG. Charteris et al. // Ophthalmol Vis Sci. -2010 -Oct;51(10):4963-8. Epub 2010 Jun 16.

136. Mitry,D. Long-term visual acuity and the duration of macular detachment: findings from a prospective population-basedstudy / D. Mitry, MA.Awan, Seta Borooah // - 2013-Feb;97(2):149-52.

137. Mitry, D. The epidemiology of rhegmatogenous retinal detachment: geographical variation and clinical associations / D. Mitry, DG. Charteris, BW. Fleck et al. // Br J Ophthalmol.-2010- Jun;94(6):678-84. doi: 10.1136/bjo.2009.157727. Epub 2009 Jun 9.

138. Morescalchi, F. Heavy silicone oil and intraocular inflammation / F. Morescalchi, C. Costagliola, S. Duse et al. // Biomed Res Int. 2014;2014:574825. doi: 10.1155/2014/574825. Epub -2014- Jul 8.

139. Mowatt,L1. Macula off retinal detachments. How long can they wait before it is too late? / L1. Mowatt, GA. Shun-Shin, S. Arora et al. // - 2005- Jan-Feb;15(1):109-17.

140. Nakamura, K. Ocular toxicity of low-molecular-weight components of silicone and fluorosilicone oils / K. Nakamura, M.F. Refojo, D.V. Crabtree et al. // Investigative Ophthalmology and Visual Science, vol. 32, no. 12, pp. 3007–3020- 1991.

141. Nakanishi, H. Spectral- domain optical coherence tomography imaging of the detached macula in rhegmatogenous retinal detachment / H. Nakanishi, M. Hangai, N. Unoki et al. // Retina- 2009- v.29, p.232-242.

142. Newsom,RS. Sudden visual loss after removal of silicone oil / RS. Newsom, R. Johnston, PM. Sullivan et al. // - 2004- Dec;24(6):871-7.

143. Nie, K. F. “Pars plana vitrectomy for disturbing primary vitreous floaters: clinical outcome and patient satisfaction / K.F. Nie, N. Crama, M. A. Tilanus et al. // ” Graefe’s Archive for Clinical and Experimental Ophthalmology -2013- vol. 251, no. 5, pp. 1373–1382.

144. Nigam, N. Spectral domain optical coherence tomography for imaging ERM, retinal edema, and vitreomacular interface / N. Nigam, DU. Bartsch, L. Cheng et al. // - 2010 -Feb;30(2):246-53. doi: 10.1097/IAE.0b013e3181baf6dc.

145. Ornek,N. Comparison of
the antimicrobial effect of heavy silicone oil and conventional silicone oil against e ndophthalmitis causing agents / N.Ornek, T.Apan, R. Oğurel et al. // - 2014 - Apr;62(4):388-91. doi: 10.4103/0301-4738.126994.

146. Oshima, Y. Self-retaining 27-gauge transconjunctival chandelier endoillumination for panoramic viewing during vitreous surgery / Y. Oshima, CC. Awh, Y.Tano // Am J Ophthalmol -2007-143:166–167.

147. Oshima, Y. Novel mercury vapor illuminator combined with a 27/29-gauge chandelier light fiber for vitreous surgery / Y. Oshima, DR. Chow, CC. Awh et al. // Retina -2008-28:171–173.

148. Oster, SF.Disruption of the photoreceptor inner segment/outer segment layer on spectral domain-optical coherencetomography is predictor of poor visual acuity in patients with epiretinal membranes / SF. Oster, F. Mojana, M. Brar et al. // - 2010- May;30(5):713-8. doi: 10.1097/IAE.0b013e3181c596e3.

149. Park, KH. Short-term outcome of bimanual 23-gauge transconjunctival sutureless vitrectomy for patients with complicated vitreoretinopathies / KH. Park, SJ. Woo, JM Hwang et al. // Ophthalmic Surg Lasers Imaging- 2010- Mar-Apr;41(2):207-14. doi:10.3928/15428877-20100303-09.

150. Park, SJ. Five year nationwide incidence of rhegmatogenous retinal detachment requiring surgery in Korea /SJ. Park, NK. Choi, KH. Park et al. // - 2013- Nov 13;8(11):e80174. doi: 10.1371/journal.pone.0080174. eCollection 2013.

151. Patwardhan, SD. The safety and efficacy of passive removal of silicone oil with a 23 gauge transconjunctival sutureless system / SD. Patwardhan, R.Azad, V. Shad et al. // Retina- 2010- 30(8):1237-41.

152. PopovićSuić, S. Intraocular pressure values following vitrectomy with silicone oil tamponade / S. PopovićSuić, J. Sikić, R. Pokupec // - 2005-59(2):143-6.

153. Ramos, M. "Biostatistical analysis of pseudophakic and aphakic retinal detachments" / M. Ramos, EF. Kruger, K. Lashkari // Seminars in ophthalmology -2002- 17 (3–4): 206–13.doi:10.1076/soph.17.3.206.14784. PMID 12759852

154. Regler,R. Long-term evaluation of anatomic and functional results after complicated retinal detachment treated with parsplana vitrectomy and heavy

silicone oil tamponade / R. Regler, HG. Sachs, J. Hillenkamp et al. // - 2009-Sep;226(9):707-12. doi: 10.1055/s-0028-1109685. Epub 2009 Sep 11.

155. Ricker,LJ. Persistent subfoveal fluid and increased preoperative foveal thickness impair visual outcome after macula-off retinal detachment repair / LJ. Ricker, LJ. Noordzij, F. Goezinne et al. // - 2011- Sep;31(8):1505-12. doi: 10.1097/IAE.0b013e31820a6910.

156. Rizzo, S. Does silicone oil still have a role in complicated RD with PVR - con: silicone oil is not necessary and gas is as effective as silicone / S. Rizzo // http://www.comtecmed.com/cophy/2011/Uploads/assets/rizzo.pdf

157. Rojas, J. Development of predictive models of proliferative vitreoretinopathy based on genetic variables / J. Rojas, I. Fernandez, J.C. Pastor et al. // The Retina 4 Project II Invest. Ophthalmol. Vis. Sci.- 2009- v.50, p.2384-2390.

158. Romano, V. Inflammation and Macular Oedema after Pars Plana Vitrectomy / V. Romano, M. Angi, F. Scotti et al. // Mediators of Inflammation. Volume 2013, Article ID 971758, 8 pages. http://dx.doi.org/10.1155/2013/971758.

159. Rosengren, B. Uber die Behandlung der Netzhautablosung mittelst Diathermie und Luftinjektion in den Glaskorper / B. Rosengren // Acta Ophthalmol - 1938 - 16:3–42

160. Ross, W.H. Visual recovery after macula-off retinal detachment Eye / W.H. Ross // -2002- 16, 440–446.doi: 10.1038/sj.eye.6700192

161. Ross, WH. Visual recovery in macula-off rhegmatogenous retinal detachments. / WH. Ross, DW. Kozy // - 1998- Nov;105(11):2149-53.

162. Rowe, J.A. "Retinal detachment in Olmsted County Minnesota, 1976 through 1995". / J.A. Rowe, J.C. Erie, K.H. Baratz et al. // Ophthalmology. 1999 Jan;106(1):154-9..

163. Rua, E.R. Non-complicated retinal detachment management: variations in 4 years / E.R. Rua, J.C. Pastor, I. Fernandez et al. // Retina 1 project; report 1 II Br. J. Ophthalmol.- 2008- v.92, p.523-525.

164. Sadaka, A. Proliferative vitreoretinopathy: current and emerging treatments / A. Sadaka, Gian Paolo Giuliari // Clinical Ophthalmology- 2012-6 1325–1333.

165. Sakaguchi, H. A 29/30-gauge dual-chandelier illumination system for panoramic viewing during microincision vitrectomy surgery. / H. Sakaguchi, Y.Oshima, K. Nishida et al. // Retina- 2011-31:231-1233.

166. Salicone, A. Managementofretinaldetachmentwhennobreakisfound / A. Salicone, W.E. Smiddy, A. Venkatraman et al. // Ophthalmology- 2006. - Vol. 113, № 3. -P. 398-403.

167. Sato,EA. Microcirculation in eyes after rhegmatogenous retinal detachment surgery / EA. Sato, K. Shinoda, I. Kimura et al. // - 2007-Sep;32(9):773-9.

168. Schatz,B. Adverse side effects with perfluorohexyloctane as a long-term tamponade agent in complicated vitreoretinalsurgery / B. Schatz, Y. El-Shabrawi, A. Haas et al. // Retina.-2004 - Aug; 24(4):567-73].

169. Schepens CL. Prognosis and treatment of retinal detachment. The Mark J Schoenberg Memorial Lecture. A review by Kronenberg B, New York Society for Clinical Ophthalmology / CL. Schoenberg // Am J Ophthalmol - 1953-36:1739–1756.

170. Schiff W, M. Pars plana vitrectomy for persistent, visually significant vitreous opacities / M. Schiff, S. Chang, N. Mandava et al. // Retina -2000- vol. 20, no. 6, pp. 591–596.

171. Schmidt, JC. External diaphanoscopic illuminator: A new device for visualization in pars plana vitrectomy / JC. Schmidt, GW. Nietgen, L. Hesse et al. // Retina -2000-20:103–106.

172. Schwartz ,S.G. Primary retinal detachment: scleral buckle or pars plana vitrectomy? / S.G. Schwartz, H.W. Flynn // Curr.Opin. Ophthalmol.-2006- v. l 7, p.245-250.

173. Schwartz, SG. Tamponade in surgery for retinal detachment associated with proliferative vitreoretinopathy / SG. Schwartz, HW.Jr. WH. Lee

et al. // Cochrane Database Syst Rev.- 2014- Feb 14;2:CD006126. doi: 10.1002/14651858.CD006126.pub3.

174. Seo,JH. Influence of persistent submacular fluid on visual outcome after successful scleral buckle surgery for macula-offretinal detachment / JH. Seo, S.J. Woo, K.H. Park et al. // AmJOphthalmol.- 2008- May;145(5):915-22. doi: 10.1016/j.ajo.2008.01.005. Epub 2008 Mar10.

175. Sharma, A. Management of primary rhegmatogenous retinal detachment with inferior breaks / A. Sharma, V. Grigoropoulos, T.H. Williamson // Br. J. Ophthalmol.-2004.- Vol. 88.- № 11.- P. 1372-1375. Eye (2002) 16, 440–446. doi: 10.1038/sj.eye.6700192

176. Sharma, YR. Functional and anatomic outcome of scleral buckling versus primary vitrectomy in pseudophakic retinal detachment / YR. Sharma, S. Karunanithi , R.V. Azad et al. // Acta Ophthalmol Scand -2005-83:293-7.

177. Sheng, Y. Non-buckled vitrectomy for retinal detachment with inferior breaks and proliferative vitreoretinophathy / Y. Sheng, W. Sun, B. Mo B et al. // Int J Ophthalmol.- 2012-5(5):591-5.

178. Sheth, S. Spectral domain - optical coherence tomography study retinas with a nmmal foveal contour and thickness after retinal detachment surge1y /S. Sheth, S. Dabir, S/ Natarajan et al. // II – 2010- Retina, v.30, p.724-732.

179. Smith, A.J. High-resolution fourier-domain optical coherence tomography and microperimetric findings after macula- off retinal detachment repair / A.J. Smith, D.G. Telander, R.J. Zawadzki et al. // Ophthalmology- 2008- v. l15, p.1923-1929.

180. Song, AM. A new approach for active removal of 5,000 centistokes silicone oil through 23 gauge cannula / AM. Song, D. Shen, Z. Ke et al. // Retina- 2010- 30(8): 1302-1307

181. Stamenković, M. Morphological and functional outcome of scleral buckling surgery compared to primary vitrectomy in patients with retinal detachment / M. Stamenkovic, I. Stefanović, I. Senćanić et al. // Vojnosanit Pregl.- 2014- Oct;71(10):920-4.

182. Stangos, AN. Pars-plana vitrectomy alone vs vitrectomy with scleral buckling for primary rhegmatogenous pseudophakic retinal detachment / AN. Stangos, I.K. Petropoulos , C.G. Brozou et al. // Am J Ophthalmol – 2004- 138:952-8.

183. Talat, L. Ischemic retinal vasculitis and its management /L. Talat, S. Lightman, O.Tomkins-Netzer// J Ophthalmol. - 2014-2014:197675. doi: 10.1155/2014/197675. Epub 2014 Apr 15.

184. Tan, H. S. Safety of vitrectomy for floaters / H.S. Tan, M. Mura, S. Y. Lesnik Oberstein et al. // American Journal of Ophthalmology – 2011- vol. 151, no. 6, pp. 995–998.

185. Teke, MY. Surgical outcomes and incidence of retinal redetachment in cases with complicated retinal detachment after silicone oil removal: Univariate and Multiple Risk Factors Analysis / MY. Teke, M. Balikoglu-Yilmaz, P. Yuksekkaya et al. // - 2014- Jun 23.

186. Tewari, A. Shah Management of Primary Retinal Detachments / A. Tewari, K. Gaurav // Review of Ophthalmology Online -2006- 4-12.

187. Tornambe, PE. Pneumatic retinopexy. A two-year follow-up study of the multicenter clinical trial comparing pneumatic retinopexy with scleral buckling / PE. Tornambe, G.F. Hilton , D.A. Brinton et al. // Ophthalmology -1991- 98:1115-23.

188. Tornambe, PE. Pneumatic retinopexy. A multicenter randomized controlled clinical trial comparing pneumatic retinopexy with scleral buckling. The Retinal Detachment Study Group / PE. Tornambe, GF. Hilton // Ophthalmology -1989-96:772-83; discussion 784

189. Tornambe, PE. Vitrectomy surgery illumination using #26 Torpedo Mini Lights / PE. Tornambe // Video presented at The Fourth Annual Vitreous Society Film Festival; San Francisco- 2002.

190. Tseng, W. Prevalence and risk factors for proliferative vitreoretinopathy in eyes with rhegmatogenous retinal detachment but no previous

vitreoretinal surge1y / W. Tseng, R.T. Cortez, G. Ramirez // II Am. J. Ophthalmol. – 2004 - v.l 37, p.l l 05- l l l 5.

191. Turner, G. Management of Acute Retinal Detachment; Ophthalmic Services Guidance: Royal College of Ophthalmologists / G. Turner // Document Ref: - 2010- PROF/064.

192. Uemoto, R. New technique for inserting 27-gauge Twinlight chandelier illumination fibers into the eye using intravenous cannula / R. Uemoto, S. Nakasato, N. Mizuki // Retina- 2009-29: 1040–1042.

193. Van de Put, MA. Postoperative recovery of visual function after macula off rhegmatogenous retinal detachment / MA. Van de Put, D. Croonen, IM. Nolte et al. // PLoS One. - 2014 -Jun 13;9(6):e99787. doi: 10.1371/journal.pone.0099787. eCollection 2014.

194. Van de Put, MA. Dutch Rhegmatogenous Retinal Detachment Study Group. The incidence of rhegmatogenous retinal detachment in The Netherlands / MA. Van de Put, JM. Hooymans, LI. Los // Ophthalmology.- 2013 - Mar;120(3):616-22. doi: 10.1016/j.ophtha.2012.09.001. Epub 2012 Dec 4.

195. Van den Biesen, PR. Endoillumination during vitrectomy and phototoxicity thresholds / PR. Van den Biesen, T. Berenschot, RM. Verdaasdonk et al. // Br J Ophthalmol. -2000- Dec;84(12):1372-5.

196. Wakabayashi, T. Foveal microstmch1re and visual acuity after retinal detachment repair. Imaging analysis by fourier-domain optical coherence tomography / T. Wakabayashi, Y. Oshima, H. Fujimoto et al. // II Ophthalmology- 2009- v.116, p.519-528

197. Wang, XY. Persistent subretinal fluid after successful scleral buckle surgery for macula off retinal detachment / XY. Wang, LP. Shen, RR.Hu et al. // Chin Med J (Engl). -2011- Dec;124(23):4007-11.

198. Weichel, ED. Pars plana vitrectomy versus combined pars plana vitrectomy-scleral buckle for primary repair of pseudophakic retinal detachment /

ED. Weichel, A. Martidis , M.S. Fineman et al. // Ophthalmology-2006-113:2033-40.

199. Weiter, JJ. The influence of the photoreceptor RPE complex on the inner retina / JJ. Weiter, R. Zuckerman // Ophthalmology -1980- 87:113-l19.

200. Wickham, Louisa J. Immunopathology of intraocular silicone oil: retina and epiretinal membranes / Louisa J. Wickham, H. AsariaRiaz, Alexander Robert et al. // Br J Ophthalmol. Feb- 2007- 91(2): 258–262.

201. Wolfensberger, TJ1. Optical coherence tomography in the evaluation of incomplete visual acuity recovery after macula-off retinal detachments / TJ1. Wolfensberger, M. Gonvers // GraefesArchClinExpOphthalmol. -2002-Feb;240(2):85-9.

202. Wong, D. Comparison of postoperative intraocular pressure in patients with Densiron-68 vs conventional silicone oil: a case-control study / D. Wong, I. Kumar, SA. Quah et al. // Eye (Lond). -2009- Jan;23(1):190-4. Epub 2007 Dec 7.

203. Yang, L. Preventing retinal detachment- associated photoreceptor cell loss in bax- deficient mice / L. Yang, D. Bula, J.G. Arroyo et al. // II Invest. Ophthalmol. Vis. Sci., -2004- v.45, p.648-654.

204. Yonekawa, Y. Endoilluminator phototoxic maculopathy associated with combined ICG-assisted epiretinal membrane and internal limiting membrane peeling / Y. Yonekawa, AM. Abbey, AR. Shah et al. // Clinical Ophthalmology-2014-8 2501–2506

205. Zivojnovic, R. Silicone oil in vitreoretinal surgery / R. Zivojnovic // Dordrecht: Martinus Nijhoff/Dr W Junk Publishers- 1987.